

[文章编号] 1000-2200(2004)04-0301-03

·临床医学·

## 下腔静脉扩张、内置支架联合脾肾分流术治疗 Budd-Chiari 综合征

周为民, 李晓强, 余朝文, 聂中林, 孟庆友

[摘要] 目的: 评价下腔静脉扩张、内置支架联合脾肾分流术治疗下腔静脉节段性病变伴肝静脉闭塞型 Budd-Chiari(布-加)综合征的疗效。方法: 布-加综合征 14 例采用本术式治疗。其中 2 例下腔静脉仅轻度狭窄只行经皮下腔静脉扩张成形术, 然后行脾肾分流术。结果: 无手术死亡及肝性脑病发生。2 例术后发生肝功能衰竭自动出院。下腔静脉压力和门静脉压力分别由术前 16~23 cmH<sub>2</sub>O 和 28~43 cmH<sub>2</sub>O 降为术后 9~14 cmH<sub>2</sub>O 和 20~28 cmH<sub>2</sub>O。随访 12 例, 随访时间 12~38 个月, 无腹胀、腹腔积液及下肢凹陷性水肿。结论: 下腔静脉扩张、内置支架联合脾肾分流术是下腔静脉节段性病变伴肝静脉闭塞型布-加综合征较好的选择。该法创伤小, 疗效确切。

[关键词] Budd-Chiari 综合征; 支架; 脾肾静脉分流术

[中国图书资料分类法分类号] R 543.6 [文献标识码] A

### Inferior vena cava dilatation and stent implantation combined with splenorenal shunt to treat Budd-Chiari syndrome

ZHOU Wei-min, LI Xiao-qiang, YU Chao-wen, NIE Zhong-lin, MENG Qing-you

(Department of Vascular Surgery, Affiliated Hospital of Bengbu Medical College, Anhui 233004, China)

[Abstract] **Objective** To evaluate the effect of inferior vena cava (IVC) balloon dilatation and stent implantation combined with splenorenal shunt in treatment of Budd-Chiari syndrome (BCS). **Methods**: Fourteen cases with IVC localized lesions and hepatic vein occlusion type of BCS underwent IVC balloon dilatation and stent implantation combined with splenorenal shunt. Two cases with minor IVC stenosis only underwent percutaneous transluminal venoplasty, and then received splenorenal shunt. **Results**: No operation death or hepatic encephalopathy occurred. Two cases developed hepatic failure postoperatively. The IVC pressure declined from 16-23 cmH<sub>2</sub>O to 9-14 cmH<sub>2</sub>O, and the portal venous pressure declined from 28-43 cmH<sub>2</sub>O to 20-28 cmH<sub>2</sub>O. Twelve cases were followed up for 12 to 38 months. No abdominal distention, ascites or pitting edema in lower extremities appeared. **Conclusions**: IVC balloon dilatation and stent implantation combined with splenorenal shunt is the better procedure for some pathological types of BCS. It causes minor injury and has definitive effect.

[Key words] Budd-Chiari syndrome; stent; splenorenal shunt

布-加综合征(Budd-Chiari syndrome, BCS)以往主要采用较复杂的外科手术治疗。随着血管腔内技术的开展,介入治疗有逐渐取代传统外科手术的趋势。1993年11月~2002年11月,我院共收治BCS 478例,对其中14例下腔静脉(inferior vena cava, IVC)节段性病变同时伴肝静脉(hepatic vein, HV)闭塞的BCS患者采用IVC扩张、内置支架联合脾肾分流术治疗,取得较为满意疗效,现作报道。

#### 1 资料与方法

[收稿日期] 2003-12-16

[作者单位] 蚌埠医学院附属医院 血管外科,安徽蚌埠 233004

[作者简介] 周为民(1966-),男,江西吉安人,副主任医师,硕士,研究方向:布-加综合征及深静脉血栓形成的临床和基础研究。

1.1 一般资料 本组男10例,女4例,男女之比2.5:1;年龄5~60岁。主要临床表现为上腹部饱胀不适13例;胸腹壁浅静脉曲张10例;肝肿大11例;脾肿大12例;腹腔积液10例;下肢凹陷性水肿或静脉曲张14例;呕血及黑便史5例。肝功能分级Child B级10例,C级4例。介入治疗与脾肾分流术的手术间隔为7天~3个月。IVC造影见IVC隔膜型5例,IVC狭窄9例,全组HV闭塞。10例行经皮肝静脉造影进一步证实,见HV入IVC处阻塞。食管吞钡摄片检查见食管下段有轻重不一的静脉曲张。

1.2 治疗方法 本组2例为肝后段IVC轻度狭窄,故仅行经皮下腔静脉扩张成形术(PTA),其他均行IVC扩张、内置支架;然后择日行脾切除、脾肾分

流术。

1.2.1 IVC PTA 采用 Seldinger 技术行股静脉穿刺, 插入猪尾管后测 IVC 压力, 造影证实为 IVC 轻度狭窄, HV 未显影, 则通过交换导丝引入球囊扩张管, 将球囊置于狭窄部。注入稀释的造影剂充盈球囊, 维持球囊完全充盈状态约 30~90 s, 扩张压力 1.5~3 个大气压, 重复 2~3 次, 注意有无弹性回缩。一般选用球囊导管直径为 20~25 mm, 最常用者为 25 mm, 本组仅 2 例采用此术。此术的缺点是由于肿大的肝脏外压或弹性回缩等易导致其扩张后的早期复发, 故本组仅选择 2 例轻度 IVC 狭窄伴 HV 阻塞者。

1.2.2 IVC PTA 加支架置入 造影证实为 IVC 重度节段性狭窄而 HV 又未显影者, 先行 IVC 测压, 然后扩张病变, 对于 IVC 完全膜性阻塞或节段性闭塞者需先穿透隔膜或闭塞段后再将球囊置于病变处扩张。如发现存在弹性回缩或残留狭窄时, 则放置支架。支架的直径, 一般应选择比 IVC 直径大 15%~20% 的支架。常用的为直径 30 mm 支架, 自膨式不锈钢 Z 形支架。支架在释放过程可采用退鞘或推支架推送器两办法, 我们多采用退鞘的办法, 因该法在释放支架时易定位且支架不易移位(见图 1A)。术后再次测 IVC 压力, 应用小剂量溶栓剂 7~10 天, 口服抗血小板药物 3~6 个月, 预防支架内血栓形成。对于 IVC 完全阻塞者术后尚需静脉注射毛花苷丙和呋塞米以预防因回心血量突然增加所致的充血性心力衰竭。

1.2.3 脾肾分流术 左肋缘下斜切口进腹后先测门静脉压力, 然后结扎脾动脉主干, 离断脾周韧带, 紧贴脾门切除脾脏, 于胰腺脾静脉沟内游离脾静脉主干长约 5 cm, 于左肾门内侧游离左肾静脉长约 3 cm, 纵行切开长约 1.5 cm, 将脾静脉与肾静脉作端侧吻合, 采用降落伞法 6-0 无损伤线连续外翻缝合, 排气, 开放后再次测门静脉压力。术后给予抗生素、抗凝、溶栓、保肝及能量支持治疗。

## 2 结果

本组无手术死亡, 无血栓脱落致肺栓塞及支架移位。2 例术后因肝功能衰竭自动出院, 均为术前肝功能 Child C 级、大量腹腔积液、术中放腹腔积液

10 000 ml 以上者。术后胸腹壁浅静脉曲张消失, 肝脏明显缩小, 腹腔积液完全消失 7 例, 2 例术后仍有中等量腹腔积液, 但 1 个月后腹腔积液消失。下肢肿胀及静脉曲张明显减轻。IVC 压力由术前 16~23 cmH<sub>2</sub>O 降为术后 9~14 cmH<sub>2</sub>O。门静脉压力由术前 28~43 cmH<sub>2</sub>O 降为术后 20~28 cmH<sub>2</sub>O。术后行彩超检查见支架内及吻合口均通畅, 无血栓形成(见图 1 B、C、D)。随访 12 例, 随访时间 12~30 个月, 无腹胀、腹腔积液及下肢凹陷性水肿, 能进行正常的日常生活。

## 3 讨论

由于肝后段 IVC 和(或) HV 发生狭窄或闭塞而导致门静脉高压和 IVC 高压等一系列症候群称之为 BCS。BCS 内科治疗常常无效, 有报道 3 年内死亡率为 50%。外科治疗的目的主要是降低门静脉压力和 IVC 压力, 恢复其血流, 减轻肝脏瘀血和下肢水肿。术式的选择根据不同的病理类型选用不同的治疗方法。既往对 IVC 闭塞或节段性狭窄同时伴 HV 闭塞的 BCS 患者多行脾房、肠房、肠颈或脾颈架桥术, 手术复杂, 使用人造血管长, 容易出现并发症及人造血管堵塞, 且手术只降低了门静脉压力, 对 IVC 降压效果不佳。近年来, 文献报道直视下根治术治疗疗效较好<sup>[1]</sup>, 尤其是对于 IVC 节段性闭塞伴 HV 闭塞者, 可选用 IVC 闭塞段切除、HV 流出道成形、人工血管原位移植术。报道认为该术式更符合解剖和血液动力学, 远期通畅率高。但该根治术技术条件要求高, 手术操作复杂, 创伤大, 术中出血多, 必须具有体外人工心肺机进行自体血回输条件, 难以广泛开展。

随着腔内血管外科技术的开展, 寻找一种简单、安全、低创伤的办法已成为可能。我院对近年来收治的 14 例该类型 BCS 患者采用 IVC 扩张、内置支架联合脾肾分流术的方法, 取得了较好的疗效。此术式采用介入治疗, 先使狭窄或闭塞的 IVC 通畅, 解除 IVC 高压, 然后二期采用脾切除、脾肾分流术解除门静脉高压。成功的介入治疗是本术式的关键; 在介入治疗前应反复复习 IVC 造影片, 如发现 IVC 病变远端有新鲜血栓, 则应视为禁忌, 否则可能导致血栓脱落发生严重的肺栓塞而危及患者生命。

一般要求支架释放后能完全覆盖所需支撑区域,且包括正常部位两端 1~2 cm。如支架释放后扩张不佳,可用球囊扩张管在支架内扩张,使之与 IVC 充分贴附,以利于术后早期内皮细胞覆盖,提高通畅率。近年来国内外也有相关报道<sup>[2~7]</sup>,为介入治疗后采用肠腔 C 型分流术或其它门体分流术。由于

肠系膜上静脉与 IVC 间有一定距离,所以还需使用一段人造血管,这就可能出现人造血管内血栓形成,影响通畅率。此外,患者大多腹膜后水肿严重,伴有大量细小侧支血管,使 IVC 前后腹膜显得很厚,解剖起来很困难,术中出血多且易出现术后乳糜瘘。

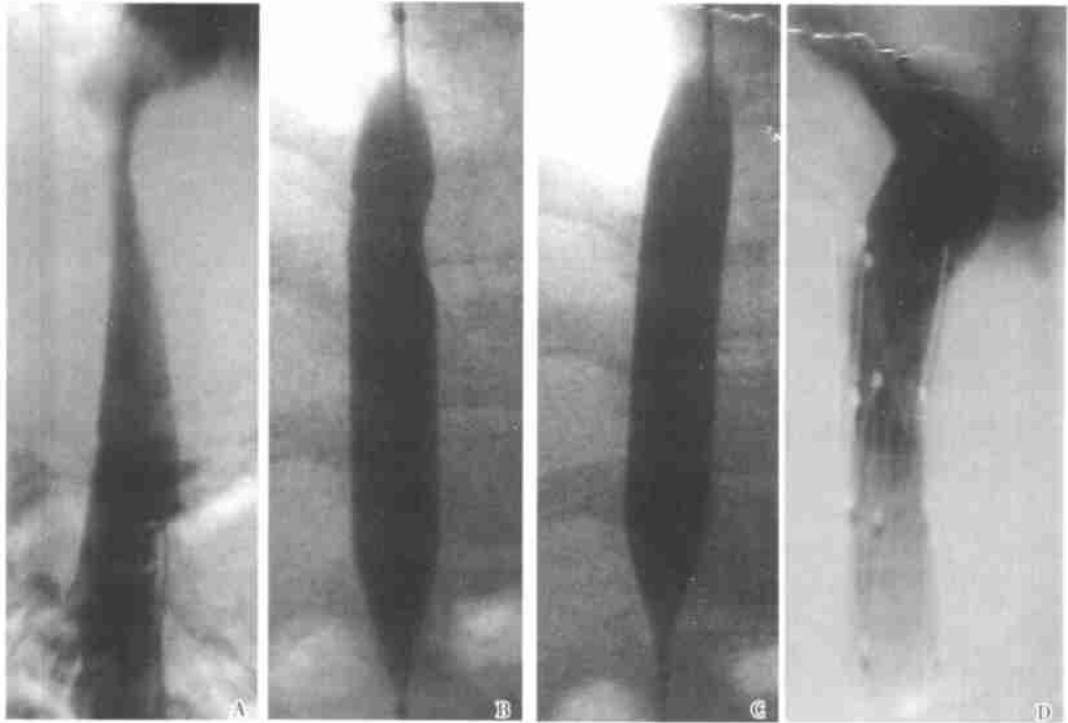


图 1 下腔静脉扩张、内置支架术(A. 下腔静脉测压并造影见肝后段下腔静脉狭窄,肝静脉未显影;B. 球囊扩张病变之下腔静脉;C. 扩张完全;D. 下腔静脉内置入支架后造影见下腔静脉恢复通畅)

本术式的优点是:(1)既解除 IVC 高压,又降低了门静脉压力,达到双减压的目的;(2)手术操作简化,创伤减小,介入治疗和 IVC 造影可同时进行,而脾肾分流仅为腹腔手术,对全身及各器官干扰小;(3)避免了开胸术,提高安全度;(4)无需使用人造血管,避免了人造血管远期通畅率低的缺点,提高远期疗效;(5)本方法切除了脾脏,还同时解决了脾功能亢进。

本术式的关键首先是成功的介入治疗;其次是脾静脉的条件要适宜,一般直径应大于 10 mm,且在游离脾静脉时应仔细、小心,以免撕裂脾静脉,如不慎撕裂,应以 6-0 无损伤线小心缝合好。对于术前无腹腔积液或仅少量腹腔积液的病例,术后恢复较佳,因此早期诊断和治疗非常重要。

#### [ 参 考 文 献 ]

[1] 李晓强,余朝文,聂中林,等. 直视下 Budd-Chiari 综合征根治术

114 例[J]. 中华医学杂志, 2001, 81(17): 1 081~1 082.

[2] 孟庆义,田利民,刘桂芝,等. 介入加手术治疗重症布加综合征[J]. 中华普通外科杂志, 1998, 13(5): 271~272.

[3] 张小明,汪忠镐,王仕化,等. 介入或联合手术治疗布加综合征 120 例诊治体会[J]. 中华普通外科杂志, 1998, 13(5): 273~277.

[4] 于振海,阮长乐,张曙光,等. 介入治疗加肠腔 C 型分流术治疗布加综合征[J]. 中华普通外科杂志, 1999, 14(3): 188~189.

[5] 冯留顺,马秀现,许培钦. 放射介入加肠腔架桥联合门奇断流术治疗布加综合征[J]. 中国实用外科杂志, 2000, 20(10): 618~619.

[6] Oldhafer KJ, Frøker M, Prokop M, et al. Two-step procedure in Budd-Chiari syndrome with severe intrahepatic Vena cava stenosis: Vena cava stenting and portocaval shunt[J]. *Am J Gastroenterol*, 1998, 93(7): 1 165~1 166.

[7] Emre A, Ozden I, Poyanlı A, et al. Vena cava stenting and portorenal shunt in Budd-Chiari syndrome: Combination of the modern and the classical[J]. *Dig Surg*, 2001, 18(3): 223~225.