DOI:蚌埠医学院学报 j.cnki.issn 蚌埠医学院学报 蚌埠医学院学报

[文章编号] 1000-2200(2006)01-0034-04 · 临床医学 ·

外周血 cTnI-mRNA 对扩张型心肌病的诊断价值

高增栋[1], 朱健华[2], 姚登福[2], 吴 玮[2]

[摘要]**目的**: 探讨外周血心肌肌钙蛋白 I(cTnI)-mRNA 在外周血的分布规律及其对扩张型心肌病的诊断价值。**方法**: 32例扩张型心肌病患者, 应用逆转录-聚合酶链反应(RT-PCR)法, 分别从外周全血及单个核细胞扩增 cTnI-mRNA, 同时对照研究外周血心肌酶谱(肌酸激酶及其同工酶、天门冬氨酸氨基转移酶、乳酸脱氢酶)活性及 cTnI定性; 1例心脏移植标本作病理学观察; 20例正常献血标本设为对照组。**结果**: 电镜观察, 可见心肌线粒体肿胀、嵴断裂、严重空泡样变及细胞核异形变、染色质浓缩边聚; 所有病例外周血单个核细胞扩增 cTnI-mRNA 均为阴性, 外周全血扩增 cTnI-mRNA 14例阳性; 对照组单个核细胞及外周全血扩增均为阴性; 32例中, 酶学检测 6例异常, 外周血 cTnI定性检测 5例异常, RT-PCR法检测外周血 cTnI-mRNA 14例阳性, RT-PCR的阳性率均高于酶学及 cTnI定性检测($P<0.05$和 $P<0.01$)。**结论**: cTnI-mRNA 存在于外周血浆; RT-PCR法扩增外周血 cTnI-mRNA 较酶学、cTnI定性检测对扩张型心肌病的诊断有更高的敏感性。

[关键词] 心肌疾病; 心肌肌钙蛋白 I-mRNA; 逆转录-聚合酶链反应
[中国图书资料分类法分类号] R 542.2 [文献标识码] A

Distribution of peripheral blood myocardial troponin I mRNA and the value for diagnosis of dilated cardiomyopathy

GAO Zeng-dong[1], ZHU Jian-hua[2], YAO Deng-fu[2], WU Wei[2]
(1. *Department of Intensive Care Unit, The 2nd Affiliated Hospital of Nantong Medical College, Nantong 226001*; 2. *Department of Cardiology, Affiliated Hospital of Nantong Medical College, Nantong 226001, China*)

[**Abstract**] **Objective**: To explore the diagnostic significance of detection of myocardial troponin I mRNA (cTnI-mRNA) in peripheral blood for dilated cardiomyopathy. **Methods**: Reverse transcriptase polymerase chain reaction (RT-PCR) method was employed to detect cTnI-mRNA from the peripheral blood and nucleated cells of 32 patients with dilated cardiomyopathy. The serum levels of creatine kinase, isoenzyme, aspartate aminotranferase, lactate dehydrogenase and cTnI were studied at the same time. One blood sample from a patient receiving heart transplant was examined pathologically and twenty other blood samples from blood station were collected as control. **Results**: Swell cardiac myocytes, mitochondrial rupture, severe vacancy-like denatureation, nucleus abnormality and condensed chromatin borders were observed by electron microscopy. The RT-PCR was all negative from nucleated cells while fourteen positive RT-PCR were detected from peripheral blood. In the control group, no positive results were found from either the nucleated cell or peripheral blood. Of the 32 patients, positive enzymology was detected in six cases, positive cTnI was detected in five and fourteen had positive RT-PCR. The positive rate of RT-PCR was significantly higher than that of enzymology and cTnI detection ($P<0.05$ and $P<0.01$). **Conclusions**: cTnI-mRNA is located in the serum after myocardial injury occurred. RT-PCR method is more sensitive than enzynology and cTnI detection in the diagnosis of dilated cardiomyopathy.

[**Keywords**] myocardial diseases; myocardial troponin I-mRNA; reverse transcriptase polymerase chain reaction

心肌损伤的诊断主要依赖特异性高、心肌损伤发生后外周血中出现早的心肌损伤标志物的检测, 外周血酶学检测与心肌肌钙蛋白 I(cTnI)定性检测在心肌损伤诊断中的应用已众所周知。cTnI的心肌特异性为 100%, 是迄今为止发现的较为理想的心肌损伤标志物[1], 但 cTnI-mRNA 在心肌损伤过程中的表达规律以及它在外周血中的分布尚不很清楚。本文应用 RT-PCR 法检测外周血 cTnI-mRNA, 旨在探讨 cTnI-mRNA 在心肌损伤发生后的释放方式、表达规律及其对心肌损伤的诊断价值。

1 资料与方法

1.1 研究对象的选择和标准 选择南通医学院附属医院及第二附属医院心血管内科及冠心病监护病房扩张型心肌病患者 32例, 男 17例, 女 15例; 年龄 23~78岁。所有病例选择均符合 WHO 诊断标准[2]。并均采取静脉血标本进行研究。取血站新鲜献血标本 20份设为正常对照组。

1.2 心肌损伤的电镜观察 1例心脏移植标本用 4%戊二醛固定后, 1%锇酸后固定, Epon812 包埋,

[收稿日期] 2005-04-07
[作者单位] 1. 南通医学院第二附属医院 重症监护治疗病房, 江苏 南通 226001; 2. 南通医学院附属医院 心脏内科, 江苏 南通 226001
[作者简介] 高增栋(1970-), 男, 硕士, 主治医师, 研究方向: 心肌损伤标志物.

梯度乙醇脱水后半薄切片定位,制备超薄切片,醋酸铀柠檬酸铅负染。

1.3 心肌酶谱检测 采用全自动生化分析仪酶动力学速率法,试剂为上海长征公司生产。

1.4 外周血 cTnI定性检测 采用固相层析免疫分析法,试剂为美国 PBM公司生产。

1.5 总 RNA提取 以无菌法采取外周血 1.5 ml,应用 Trizol法(购自 Gibco公司)提取 RNA;同时采取外周血 5 m以淋巴细胞分离液分离单个核细胞,应用 Trizol法提取 RNA。采用全自动紫外分光光度计(日本岛津 UV2201)分别测定总 RNA浓度。

1.6 逆转录合成 cDNA 根据测得的外周血总 RNA浓度,取总 RNA 2 μg,以 DEPC水补充至总量为 13 μl,置 75℃ 3 min,置冰中 3 min,摇匀。在以上试管中加入如下试剂:5×RT-Buffer 4 μl,Random Primer(100 pmol) 1μl,dNTP (2.5 mmol) 1 μl,RNAsin 0.5 μl,M-MLV-RT 0.5 μl,置 DNA Thermal cycler480中,42℃ 60 min,95℃ 5 min。

1.7 巢式聚合酶链反应(Nested-PCR)扩增 cTnI基因 本研究中扩增目的基因为心肌细胞中的 cTnI基因,以 GAPDH作为内参基因。按参照文献[3,4]自行设计,PCR引物由上海生工生物工程公司合成。引物序列为:cTnI基因巢式 PCR扩增引物为:第一阶段扩增引物,P1:5′-ATC TAA GAT CTC CGC CTC GA-3′(nt 203~222 bp),P2:5′-TCC ACT CAG TGC ATC GAT GT-3′(nt 670~689 bp),扩增产物大小为 487 bp;第二阶段扩增引物,P3:5′-CTG CAG ATT GCA AAG CAA GA-3′(nt 249~269 bp),P4:5′-TCC TCC TTC TTC ACC TGC TT-3′(nt 609~628 bp),扩增产物大小为 379 bp。内参基因,GAPDH:G1:5′-ACC ACA GTC CAT GCC ATC AC-3′(nt 100~120 bp),G2:5′-TCC ACC ACC CTG TTG CTG TA-3′(nt 182~203 bp),其扩增产物大小为 452 bp。PCR反应体系:总体积为 50 μl,其中包括 DEPC水 31.5 μl,10×Buffer 5 μl,$MgCl_2$(20 mmol) 3 μl,dNTPs(10 mmol) 1 μl,P1-Primer(100 pmol) 1 μl,P2-Primer(100 pmol) 1 μl,cDNA5 μl,Tag DNA Polymerase(1 u/μl) 2.5 μl。PCR反应条件为:预变性,95℃ 5 min,95℃ 20 s,60℃ 1 min,72℃ 1 min,40个循环。总延伸,72℃ 10 min。PCR产物分析:在 2%琼脂糖凝胶(含 0.5 mg/L溴化乙锭)中以 100 V电泳约 40 min,然后用四星图像分析仪(上海四星生物技术公司产品)摄像、分析。

1.8 统计学方法 采用配对 χ^2检验。

2 结果

2.1 电镜观察 心肌组织可见线粒体肿胀、嵴断裂、严重空泡样变及细胞核异形变、染色质浓缩边聚(见图 1,2)。

2.2 RT-PCR扩增 cTnI-mRNA结果 外周全血 RT-PCR产物经琼脂糖凝胶电泳(见图 3)后可见到在 Marker的 300 bp和 400 bp位置之间,有一与预测片段(379 bp)相符的特异性条带;而提取单个核细胞扩增 cTnI-mRNA经琼脂糖凝胶电泳(见图 4),仅可见内参基因的阳性条带(452 bp)。

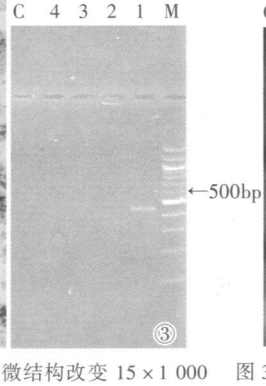



图 1 人心肌损伤超微结构改变 8×1 000 图 2 人心肌损伤超微结构改变 15×1 000 图 3 人外周血 cTnI基因扩增图谱[M:DNA标志物;1.GAPDH(内参基因);2~6.外周血 cTnI基因 RT-PCR扩增;C:空白对照] 图 4 人外周单个核细胞 cTnI基因扩增图谱[M:DNA标志物;1.GAPDH(内参基因);2~4.单个核细胞 cTnI基因 RT-PCR扩增;C:空白对照]

2.3 外周全血与提取单个核细胞扩增 cTnI-mRNA的比较 32例扩张型心肌病患者中,外周血分离单个核细胞扩增 cTnI-mRNA均为阴性,全血扩增 cTnI-mRNA 14例阳性,反应条件完全相同。正常人组无论是外周全血还是提取单个核细胞扩增 cTnI-mRNA均为阴性。

2.4 临床应用及其比较 32例扩张型心肌病患者中,酶学检测方法与 cTnI定性检测方法阳性率的比

较，其间差异无显著性（$P>0.05$）（见表 1）；全血 RT-PCR扩增法阳性 14例，其中包括酶学检测阳性 6例，cTnI定性法阳性 5例，即酶学检测阳性与 cTnI定性法阳性病例 RT-PCR扩增法亦是阳性；RT-PCR扩增法的敏感性均高于酶学检测方法与 cTnI定性检测方法（$P<0.05$和 $P<0.01$）（见表 2）。正常组的结果均为阴性。

表 1 酶学法与 cTnI定性法敏感性的比较（n）

酶学法	cTnI定性法		合计	χ^2	P
	+	-			
+	2	4	6		
-	3	23	26	0.00	>0.05
合计	5	27	32		

表 2 RT-PCR法与酶学法、cTnI定性法敏感性的比较（n）

RT-PCR法	酶学法			cTnI定性法		
	+	-	合计	+	-	合计
+	6	8	14	5	9	14
-	0	18	18	0	18	18
合计	6	26	32	5	27	32
χ^2		6.13			7.11	
P		0.013			0.008	

3 讨论

根据心肌解剖生理特点，心肌可以分为两类，一类是普通心肌，即工作心肌；另一类心肌构成心脏的特殊传导系统。心脏主要是由含有丰富的肌原纤维、具有收缩泵血功能的工作细胞构成。心肌细胞连接紧密，靠特殊的闰盘结构形成一个机能复合体。心肌不停地做功，氧需求量大，因而对各种损伤因素比较敏感。心肌损伤发生后，出现细胞损伤坏死的常见病理变化过程，即细胞膜通透性增加、胞浆内容物的释放、细胞核的固缩和溶解，由于心肌细胞结构的特殊性，心肌细胞损伤后不会或极少以完整的细胞脱落到外周血，因此，从单个核细胞不能扩增 cTnI-mRNA，而在同样反应条件下的外周全血能够成功扩增 cTnI-mRNA，说明 cTnI-mRNA存在于外周血的血浆，这与肿瘤细胞脱落到外周血，经过提取外周血单个核细胞扩增相应的癌基因过程显然是不同的。cTnI是心肌肌钙蛋白的一个亚型，cTnI为心肌细胞所特有，它在 N端有 31个氨基酸区别于骨骼肌肌钙蛋白 I（sTnI），尚无证据表明人或动物的再生或病变的骨骼肌表达 cTnI或可检测的 cTnI-mRNA[5]，因此，正常组无论是外周全血还是单个核细胞都不能扩增 cTnI-mRNA。

大量研究证实，cTnI检测在心肌损伤的诊断中具有高度的特异性和敏感性，对患者的预后及治疗的抉择都有重要的指导意义[6~9]。急性心肌损伤如 AMI发生后，cTnI在 3~6 h内升高，14~20 h达峰值，5~7天恢复正常水平。cTnI的特异性虽然很高，但其在外周血出现的时间晚于肌红蛋白（Mb）等心肌损伤标志物[10]，而且，在慢性心肌损伤中，cTnI定性的敏感性并不高于酶学检测，能否尽早检测出这种具有高度特异性的标志物成为研究的热点。心肌损伤发生后，心肌细胞内 cTnI-mRNA释放到外周血，RT-PCR法特异扩增脱落在外周血的表达 cTnI的 mRNA，便是这种推理的尝试。

本研究选择的病例，酶学检测及 cTnI定性的阳性率分别为 18.8%、15.6%，RT-PCR扩增的阳性率为 43.7%，RT-PCR扩增法的阳性率均高于酶学检测及 cTnI定性，酶学异常及 cTnI定性阳性的病例 RT-PCR扩增 cTnI-mRNA均为阳性，进一步说明了 RT-PCR扩增法的敏感性高于酶学及 cTnI定性检测。进行心脏移植的 1例患者，电镜观察可见心肌纤维断裂、线粒体肿胀、排列紊乱、细胞核结构的完整性丧失；其外周血酶学及 cTnI定性均正常，RT-PCR扩增阳性，一方面证实了心肌损伤的客观存在，另一方面也证实了 RT-PCR扩增法的高度敏感性。

以往的研究发现，在一次急性心肌损伤中，外周血 cTnI浓度变化规律呈一单峰曲线，在疾病的发展期逐渐上升，持续一周左右逐渐回复正常水平[11]；同时，通过检测的外周血总 RNA浓度发现总 RNA浓度的增高早于外周血 cTnI浓度的增高，且与其后外周血 cTnI的浓度增高是平行的，外周血 cTnI的浓度与心肌损伤的程度及预后相关已被大量的研究证实[7~12]，由此推断 cTnI-mRNA表达增加的程度与心肌损伤的程度是相关的。本次研究所选择的病例，绝大部分为慢性心肌病患者，在慢性心肌损伤患者中随着病程的迁延反复，心肌损伤程度是动态变化的，表达 cTnI的 cTnI-mRNA在整个病程中也应该是动态变化的，由于 RT-PCR扩增法的高度敏感性，cTnI-mRNA扩增的结果反映着患者病情的演变，cTnI-mRNA扩增阴性说明病情稳定、心肌损伤轻微、预后较好，对临床治疗有指导意义。

[参 考 文 献]

[1] Apple FS. Biochemical markers of thrombolytic success: IFCC committee on standardization of markers of cardiac damage[J]. *Scand J Clin Lab Invest Suppl*, 1999, 230(1): 60-66.

[2] 中华内科杂志编委会. 全国心肌炎心肌病座谈会纪要[J]. 中华内科杂志, 1987, 26(9): 597-601.
[3] Vallins W J, Brand N J, Dabhade N, et al. Molecular cloning of human cardiac troponin I using polymerase chain reaction[J]. FEBS Lett, 1990, 270(1-2): 57-61.
[4] Ercolani L, Florence B, Denaro M, et al. Isolation and complete sequence of a functional human glyceraldehyde-3-phosphate dehydrogenase gene[J]. J Biol Chem, 1988, 263(30): 15 335-15 341.
[5] Li C J, Xu G. Advances of biochemical markers research in acute coronary syndrome[J]. Adv Card Dis, 2002, 23(1): 54-56.
[6] Rolstad O J, Stromme J H, Mangschau A. New cardiac markers clinical benefits in early diagnosis of acute heart disease[J]. Tidsskr Nor Laegeforen, 2001, 121(4): 415-420.
[7] Torres R J, Monge B P, Toral S B, et al. Prognostic value of troponin T in hospitalized patients with angina or non-ST-segment elevation myocardial infarction[J]. Res Esp Cardiol, 2003, 56(1): 35-42.
[8] Kaul P, Newby L K, Fu Y L, et al. Troponin T and quantitative ST-segment depression offer complementary prognostic information in the risk stratification of acute coronary syndrome patients[J]. J Am Coll Cardiol, 2003, 41(3): 371-380.
[9] 武文娟. 心肌肌钙蛋白 I测定及其临床意义[J]. 蚌埠医学院学报, 2001, 26(5): 466-468.
[10] Selker H P, Zalenski R J, Antman E M, et al. An evaluation of technologies for identifying acute cardiac ischemia in the emergency department: A report from a National Heart Attack Alert Program Working Group[J]. Ann Emerg Med, 1997, 29(1): 13-87.
[11] 朱健华, 姚登福, 邵义祥, 等. 心肌损伤早期血液 Troponin I及酶学标志的动态变化[J]. 天津医学, 2002, 29(4): 223-226.
[12] Briassoulis G, Papadopoulos G, Zavras N, et al. Cardiac troponin I in fulminant adenovirus myocarditis treated with a 24-hour infusion of high-dose intravenous immunoglobulin[J]. Pediatr Cardiol, 2000, 21(4): 391-394.

[文章编号] 1000-2200(2006)01-0037-01 · 短篇报道 ·

肾小管性酸中毒 1例

江四清, 赵德明

[关键词] 酸中毒, 肾小管性; 四肢无力
[中国图书资料分类法分类号] R 589.6 [文献标识码] B

患者, 女, 29岁, 待业。因反复发作性四肢无力 4年, 再发 12 h入院。于 4年前出现尿量及夜尿多, 继而出现四肢无力, 不能行走, 发作时在当地医院查血钾低, 给予口服及静脉应用氯化钾治疗, 症状可缓解, 并长期口服氯化钾预防发作, 但于疲劳后常有类似发作, 12 h前在干家务活时再次发作, 出现四肢瘫痪, 不能行走, 平卧时不能自己翻身, 在当地医院查血 K^+ 1.62 mmol/L, 心电图出现 U波, 静脉及口服补钾 6 g症状无改善转到我科治疗。入院查体: BP 123/86 mmHg, 神清, 言语清晰, 对答切题, 颅神经(-), 四肢肌张力正常, 双上肢肌力近端 1级, 远端 2级, 双下肢肌力近端 0级, 远端 1级, 腱反射略活跃, 深浅感觉正常, 无病理征, 心肺(-)。血 K^+ 1.92 mmol/L, Na^+ 147.9 mmol/L, Cl^- 116.4 mmol/L, Ca^{2+} 2.3 mmol/L, CO_2CP 15.7 mmol/L, 尿常规: pH 6.5, 比重 1.025, 血常规、肝、肾功能、血糖、血脂、T_3、T_4、促甲状腺素(TSH)、癌胚抗原(CEA)、甲胎蛋白(AFP)正常, 血 pH 7.353, 24 h尿 K^+ 53.8 mmol, Na^+ 167.9 mmol/L, Cl^- 151.8 mmol/L, PO_4 9.8 mmol/L。尿酸化功能实验: pH 6.5, 可滴定酸(TA) 7.5 mmol/L, HCO_3^- 10.8 mmol/L, NH_4^+ 20.0 mmol/L。胸片、双侧肾上腺 CT正常, 双肾 CT示双侧肾脏密度不均, 内多发点、片状钙化, 双肾彩超: 双肾多发钙化及结石。入院后给予静脉及口服补钾 6.0 g, 8 h后症状改善, 口服枸橼酸钾 72 h完全恢复。复查血 K^+ 3.5 mmol/L, Na^+ 144.4 mmol/L, Cl^- 120.1 mmol/L, Ca^{2+} 2.04 mmol/L, CO_2CP 9.8 mmol/L。最后诊断为肾小管性酸中毒(renal tubular acidosis, RTA)致低钾性瘫痪。

讨论 RTA是由于近端肾小管和(或)远端肾小管功能障碍引起的代谢性酸中毒。其临床特征为高氯性酸中毒, 水、电解质紊乱, 可有低钾或高钾血症、低钠血症、低钙血症及多尿、多饮、肾性佝偻病或骨软化症、肾结石等[1]。RTA分为四型, I型肾小管性酸中毒(dRTA)是由远端肾小管酸化功能障碍引起, 主要表现为管腔与管周液无法形成高 H^+梯度, 致此障碍的主要机制有: (1)肾小管上皮细胞 H^+泵衰竭, 主动分泌 H^+入管腔减少(分泌缺陷型); (2)肾小管上皮细胞通透性异常, 泌入管腔内的 H^+又被动扩散至管周液(梯度缺陷型)[2]。dRTA以电解质紊乱为主要表现, 失钾型由于分泌 H^+和 NH_4^+障碍, H^+-NA^+交换减少, 竞争性的 K^+-Na^+交换增多, 同时由于失 Na^+时, 继发性醛固酮增多, 亦促进排 K^+, 于是 K^+由尿中丢失, 从而发生低血钾[3]。常被误诊为家族性周期性麻痹。

[参 考 文 献]

[1] 王吉耀主编. 内科学[M]. 第 5版. 北京: 人民卫生出版社, 2004: 611-612.
[2] 叶任高主编. 内科学[M]. 北京: 人民卫生出版社, 2004: 529-530.
[3] 陈 楠主编. 肾小管间质疾病诊疗新技术[M]. 北京: 人民军医出版社, 2002: 96-102.

[收稿日期] 2005-07-04
[作者单位] 安徽省淮北市人民医院 神经内科 235000
[作者简介] 江四清(1966-), 男, 主治医师.