[文章编号] 1000-2200(2018)10-1329-06 · 基础医学 ·

肿瘤坏死因子-α 作用下椎间盘退变动物模型的建立

张长春[1],邵 晨[2],许 刚[1],朱 坤[1],叶雨辰[1],程 飞[2]

[摘要] **目的**:制作家兔椎间盘退变(IVDD)的动物模型,研究肿瘤坏死因子-α(TNF-α)对髓核组织的影响。**方法**:取健康成年家兔 30 只,手术暴露 L_2 ~ L_6,$L_{3/4}$、$L_{4/5}$作为实验组,每个椎间盘髓核注射 20 ng/μL TNF-α 15 μL;$L_{5/6}$作为对照组,每个椎间盘髓核注射 15 μL 磷酸缓冲盐溶液;$L_{2/3}$作为空白组,不做处理。于术后 4 周、8 周、12 周行腰椎 X 线及磁共振(MRI)检查,每次随机检查 10 只家兔,检查完后处死并取其髓核组织经行免疫组织化学及原位末端标记检查。**结果**:术后 4 ~ 12 周,X 线见实验组椎间隙高度进行性下降,MRI 可见实验组椎间隙 T2 加权像信号逐渐降低;免疫组织化学及 TUNEL 显示实验组髓核组织内Ⅰ型胶原及细胞凋亡率随之时间推移逐渐增加,Ⅱ型胶原逐渐减少。对照组和空白组差异无统计学意义($P>0.05$)。**结论**:实验成功建立了 TNF-α 作用下的 IVDD 动物模型。TNF-α 介导的椎间盘术后椎间隙高度丢失,同时 TNF-α 可诱导椎间盘髓核细胞退变及凋亡。微量注射器的穿刺作用对髓核细胞的退变及凋亡无明显影响。

[关键词] 椎间盘退变;动物模型;髓核;肿瘤坏死因子-α

[中图法分类号] R 323.4 [文献标志码] A **DOI**:10.13898/j.cnki.issn.1000-2200.2018.10.015

Establishment of animal model of intervertebral disc degeneration induced by TNF-α

ZHANG Chang-chun[1],SHAO Chen[2],XU Gang[1],ZHU Kun[1],YE Yu-chen[1],CHENG Fei[2]

(*1. Department of Orthopedics,The First Affiliated Hospital of Bengbu Medical College,Bengbu Anhui 233004;*

2. Department of Orthopedics,The Second Affiliated Hospital of Bengbu Medical College,Bengbu Anhui 233040,China)

[**Abstract**] **Objective**:To establish the animal model of intervertebral disc degeneration(IVDD) induced by tumor necrosis factor-α(TNF-α),and investigate the influence of TNF-α on nucleus pulposus tissue. **Methods**:The nucleus pulposus of intervertebral disc in L_2 to L_6,$L_{3/4}$ and $L_{4/5}$ in 30 New Zealand white rabbits were injected with 15 μL of 20 ng/μL TNF-α,and set as the experimental group. The nucleus pulposus of intervertebral disc in $L_{5/6}$ was injected with 15 μL of PBS,and set as the control group. The non-treatment $L_{2/3}$ of rabbit was set as the blank group. Ten rabbits were randomly selected,and detected using X-ray and MRI after 4,8 and 12 weeks of operation,respectively. The nucleus pulposus tissue of rabbits were examined using immunohistochemistry and TUNEL. **Results**:After 4 to 12 weeks of operation,the height and T2 weighted image signal of intervertebral disc in experimental group gradually decreased under X-ray and MRI,respectively. The results of immunohistochemistry and TUNEL showed that the expression level of type Ⅰ collagen and cell apoptosis in experimental group gradually increased with the time extending,the expression level of type Ⅱ collagen gradually decreased,and the differences of which between the control group and blank group was not statistically significant($P>0.05$). **Conclusions**:The IVDD animal model induced by TNF-α is successfully established. The height of intervertebral disc loses under the mediating of TNF-α,and TNF-α can induce the degeneration and apoptosis of nucleus pulposus cells. The microsyringe puncture can not affect the degeneration and apoptosis of nucleus pulposus cells.

[**Key words**] intervertebral disc degeneration;animal model;nucleus pulposus;tumor necrosis factor-α

随着社会老龄化的到来,人类椎间盘退行性疾病的发病率越来越高。椎间盘退变(intervertebral disc degeneration,IVDD)被认为与年龄、负重、创伤、遗传等因素密切相关。IVDD 是引起下腰痛的重要原因之一,而下腰痛作为临床上一种常见病症,给病人带来长期痛苦,甚至可能使之失去劳动能力,严重影响病人的生活质量,同时给社会以及家庭带来巨大的经济负担[1-3]。研究[4-6]发现在退变的椎间盘内有许多炎性因子,例如肿瘤坏死因子-α(TNF-α)、白细胞介素-1β(IL-1β)、基质金属蛋白酶(MMP)等。其中 TNF-α 在细胞凋亡过程中发挥着重要的作用,TNF-α 是强有力的炎性细胞因子,在腰椎间盘突出于椎管诱发的炎症反应中,TNF-α 对中性粒细胞和单核细胞有趋化作用,并使之活化和脱颗粒,释放炎症介质。另外,TNF-α 还可以显著上调 MMP 的活性和基因表达[7-8]。本实验选用家兔作为实验动物,对其采取右后外侧入路暴露兔 L_2 ~ L_6 椎间盘,用微量注射器直视下向椎间盘注射 TNF-α 或者磷

[收稿日期] 2018-07-02

[基金项目] 安徽省高校省级自然科学研究重点项目(KJ2011A204)

[作者单位] 1. 蚌埠医学院第一附属医院 骨科,安徽 蚌埠 233004;

2. 蚌埠医学院第二附属医院 骨科,安徽 蚌埠 233040

[作者简介] 张长春(1968-),男,主任医师,教授.

酸缓冲盐溶液(PBS),在不同时间段观察施术椎间盘髓核的组织病理学变化以及影像学变化,通过构建兔 IVDD 模型探讨 TNF-α 对髓核退变的影响。

1 材料与方法

1.1 实验动物与试剂 健康成年家兔 30 只,雌雄不限(蚌埠医学院动物实验中心),Ⅰ、Ⅱ型胶原抗体(上海生工生物工程公司),Bax、Bcl-2 抗体(北京中衫生物技术有限公司),SP 免疫组织化学染色试剂盒(福州迈新生物技术开发有限公司),原位末端标记检测试剂盒(南京凯基生物科技发展有限公司),TNF-α(合肥志宏生物科技有限公司)。

1.2 实验分组 将选取的 30 只家兔经右后外侧入路暴露并取出 $L_{2/3}$、$L_{3/4}$、$L_{4/5}$、$L_{5/6}$椎间盘,椎间盘分组处理:$L_{3/4}$、$L_{4/5}$为作为实验组,每个椎间盘髓核使用微量注射器注射 20 ng/μL TNF-α 15 μL;$L_{5/6}$作为对照组,每个椎间盘髓核使用微量注射器注射 15 μL PBS;$L_{2/3}$作为空白组,不做处理。分别于术后 4 周、8 周、12 周随机处死 10 只家兔。

1.3 手术过程 家兔禁食水后麻醉,侧卧位聚维酮碘消毒,从右侧髂嵴上缘向上切开长约 4 cm 切口,依次锐性切开浅筋膜、深筋膜,顺肌间隙钝性分离肌肉组织及椎旁软组织,暴露 $L_{4\sim6}$横突,用咬骨钳将 $L_{4\sim6}$横突咬除,分别暴露 $L_{2/3}$、$L_{3/4}$、$L_{4/5}$、$L_{5/6}$右后外侧纤维环,呈乳白色。直视下用 20 μL 微量注射器自纤维环后外侧刺入,深度控制在 5 mm,注射 20 ng/μL TNF-α 15 μL 或者 PBS,无液体及髓核溢出。聚维酮碘冲洗伤口,逐层缝合肌肉层、深筋膜、浅筋膜及皮肤。术后预防切口感染,予以肌内注射青霉素钠 5 d(40 万单位/次,2 次/天)及聚维酮碘棉球消毒伤口。每天观察每只兔的精神状态、饮食、大便、肢体有无瘫痪及活动异常等情况。

1.4 腰椎 X 线检查 分别于术前及术后 4、8、12 周时,将家兔麻醉后,拍摄腰椎侧位片,用 NIH 图像处理软件测量施术椎间隙前后缘的高度和上位椎体前后缘的高度,用以下公式(见图 1)计算出术前及术后 4、8、12 周每只兔子实验组与对照组的椎间隙高度指数(DHI),DHI 的改变用 DHI% 表示,用术前测得的 DHI 作为参考校正,则计算方法用以下公式:DHI% = 术后 DHI/术前 DHI × 100%[15-16],将实验组和空白组、对照组进行两两比较,进行统计学分析。

1.5 MRI 检查 分别于术后 4、8、12 周时,将家兔麻醉后用 1.5T 超导型磁共振扫描仪对兔子腰椎行

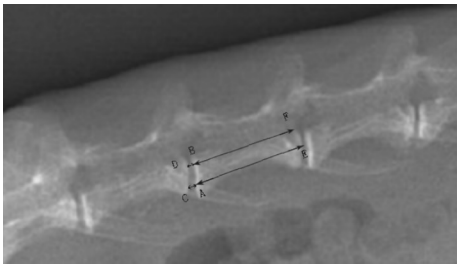

图1 DHI计算公式[DHI=(BD+AC)/(EA+FB)]

矢状位 T2 加权像(T2WI)扫描。按改良 Thompson 分级法[17]作为评估标准,将椎间隙信号改变强弱分为 4 级:Ⅰ级,正常;Ⅱ级,椎间隙信号强度轻度减弱,并且高信号区域缩小;Ⅲ级,椎间隙信号强度中度减弱;Ⅳ级,椎间隙信号强度重度减弱。将术后 4、8、12 周的 MRI 片(每组 10 张)按改良 Thompson 分级法对每张片子的实验组、对照组以及空白组椎间隙的 T2WI 进行分级,并进行统计学分析。

1.6 免疫组织化学染色 分别在术后 4、8、12 周 3 个时间点,将经过影像学检查后的家兔处死,取其椎间盘髓核组织制成切片,石蜡包埋后进行组织切片Ⅰ型、Ⅱ型胶原蛋白、bcl-2、bax 免疫组织化学染色,显微镜下观察。Ⅰ、Ⅱ型胶原免疫组织化学阳性结果判断:阳性表达的部位呈棕黄色。

1.7 原位末端标记检测(TUNEL 检测) 首先石蜡切片进行脱蜡及水合后促渗、封闭、通透,然后制阳性片后进行荧光标记和 POD 标记,再进行 DAB 染色,最后苏木精染液复染,光镜下观察拍照。

1.8 统计学方法 采用 χ^2 检验、方差分析和 q 检验。

2 结果

2.1 X 线变化特征 拍摄家兔腰椎侧位片,术后 4 周开始实验组随时间延长,椎间隙高度逐渐下降,到 12 周实验组椎间隙明显变小;对照组和空白组椎间隙高度无明显改变(见图 2)。计算出术后 4、8、12 周 3 个时间点兔实验组、对照组以及空白组的 DHI%,实验组平均 DHI% 随造模时间延长而明显减小($P < 0.01$),对照组术后 3 个相同时间点 DHI% 差异无统计学意义($P > 0.05$),而空白组术后第 8 周和 12 周 DHI% 显著低于第 4 周($P < 0.05$)。术后第 4 周、8 周和 12 周,实验组 DHI% 均显著低于空白组和对照组($P < 0.01$)(见表 1)。

2.2 MRI 变化特征 术前 MRI T2 加权像检查,所有实验动物没有发现脊柱、脊髓先天畸形和IVDD。

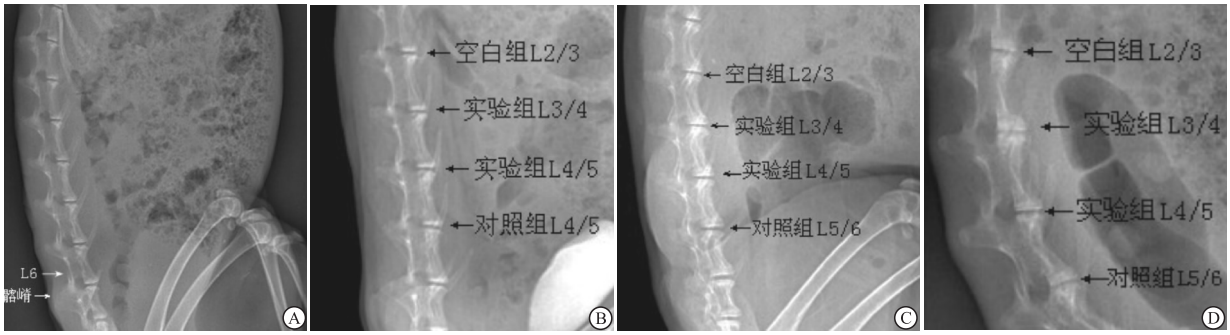

A:正常家兔腰椎侧位片;B:术后4周家兔腰椎侧位片;C:术后8周家兔腰椎侧位片;D:术后12周家兔腰椎侧位片

图2　术后4、8、12周腰椎X线片

表 1　各不同时间点平均 DHI%（$n_i=10$；$\bar{x}\pm s$）

分组	4 周	8 周	12 周	F	P	$MS_{组内}$
空白组	96.60 ± 1.04	95.08 ± 1.39 *	94.89 ± 1.69 *	4.49	<0.05	1.957
实验组	88.12 ± 1.82 △△▲▲	78.23 ± 1.65 * * △△▲▲	67.14 ± 1.87 * * ##△△▲▲	346.71	<0.01	3.177
对照组	96.03 ± 1.46	94.67 ± 1.89	94.27 ± 1.96	2.68	>0.05	3.182
F	103.29	336.93	738.86	—	—	—
P	<0.01	<0.01	<0.01	—	—	—
$MS_{组内}$	2.175	2.742	3.398	—	—	—

q 检验：与第 4 周比较 * $P<0.05$，* * $P<0.01$；与第 8 周比较## $P<0.01$；与空白组比较△△ $P<0.01$；与对照组比较▲▲ $P<0.01$

术后 4、8、12 周，对照组和空白组椎间隙矢状位 MRI T2 加权像上信号均一、明亮，随时间延长，椎间隙信号强度改变不明显；实验组椎间隙矢状位 MRI T2 加权像信号降低、变暗，随着时间延长，椎间隙信号强度呈逐渐降低趋势（见图 3）。术后 4、8 和 12 周，3 组信号分级差异有统计学意义（$P<0.05$），实验组椎间隙信号强度分级逐渐偏向严重，对照组和空白组差异无统计学意义（$P>0.05$）（见表 2）。

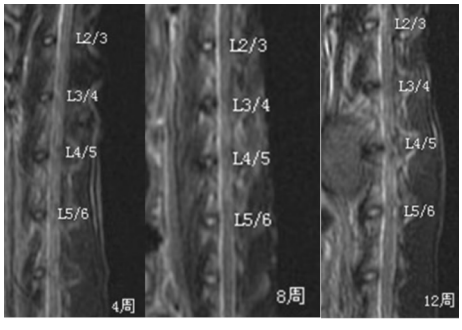

图3　实验组、空白组和对照组的MRI结果

2.3　免疫组织化学染色　实验组随着造模时间的推移，Ⅰ型胶原在髓核内阳性染色呈逐渐增强趋势，术后 4 周组髓核染色较淡，8 周组呈黄色，12 周时呈棕黄色（见图 4）。而Ⅱ型胶原在髓核阳性染色逐渐减弱，4、8 周组髓核组织呈黄色，12 周组呈淡黄色甚至无色（见图 5）。空白组和对照组Ⅰ、Ⅱ型胶原染色随时间推移并无明显改变。

表 2　各组不同时间点 MRI T2 加权像（T2WI）信号分级（改良 Thompson 分析）（$n_i=10$）

分组	Ⅰ级	Ⅱ级	Ⅲ级/Ⅳ级	χ^2	P
4 周					
空白组	8	2	0		
对照组	7	3	0	10.01	<0.05
实验组	2	6	2		
8 周					
空白组	6	4	0		
对照组	7	3	0	20.82	<0.01
实验组	0	3	7		
12 周					
空白组	6	4	0		
对照组	6	4	0	26.00	<0.01
实验组 *	0	1	9		

同一组内不同时间点比较 * $P<0.05$

2.4　TUNEL 检测　通过 TUNEL 检测发现髓核细胞的细胞凋亡率随之时间推移逐渐增加，差异有统计学意义（$P<0.05$），而对照组和空白组差异无统计学意义（$P>0.05$）（见图 6、表 3）。

3　讨论

3.1　IVDD 的病因及退变模型的选择　IVDD 的具体发病机制尚不明确，目前研究认为生物力学、生物化学、营养代谢、基因遗传等因素与其发生发展有密

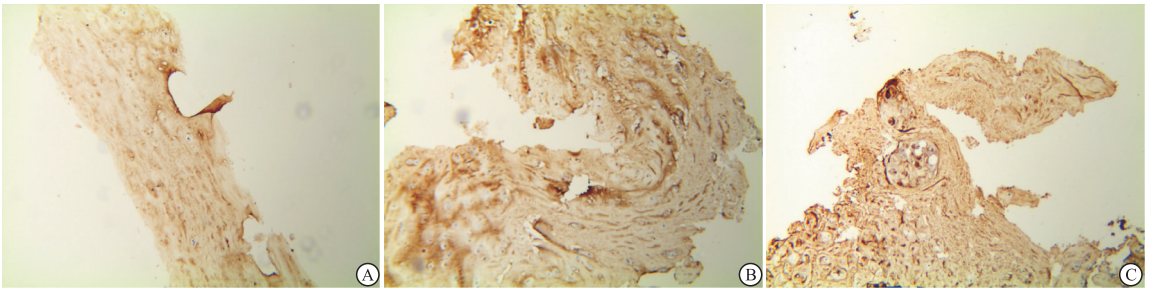

A:术后4周;B:术后8周;C:术后12周

图4 I型胶原在髓核内免疫组织化学染色情况

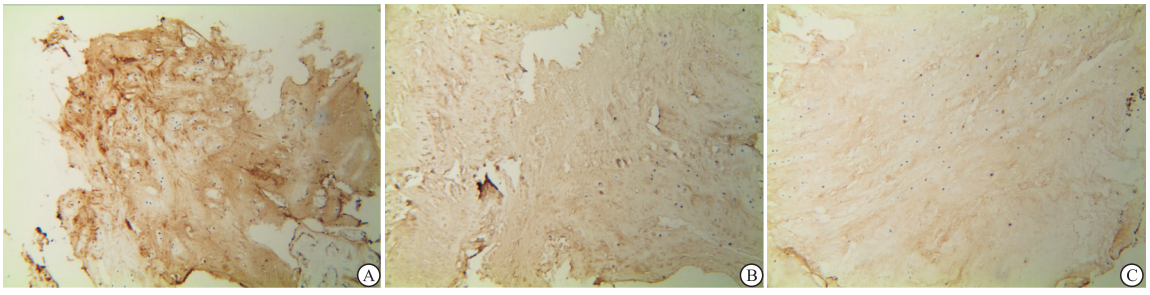

A:术后4周;B:术后8周;C:术后12周

图5 Ⅱ型胶原在髓核内免疫组织化学染色情况

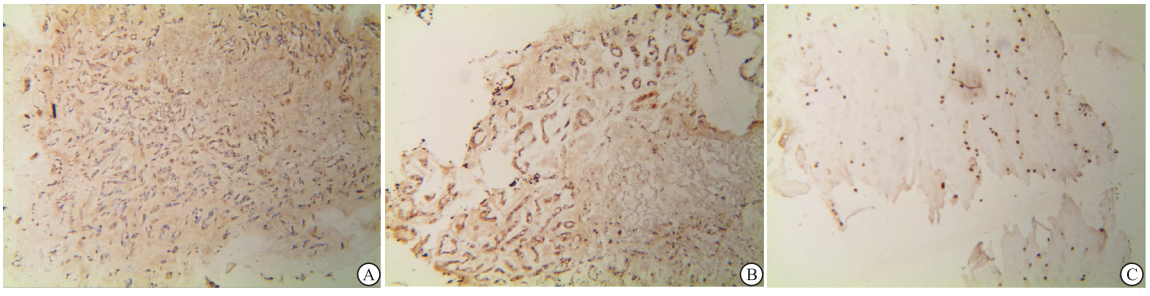

A:术后4周Tunel阳性细胞;B:术后8周Tunel阳性细胞;C:术后12周Tunel阳性细胞

图6 Tunel检测髓核细胞细胞凋亡率

表3 各组不同时间点TUNEL检测髓核细胞凋亡率(n_i=10;%)

分组	4周	8周	12周	F	P	$MS_{组内}$
空白组	2.35±0.26	2.68±0.30	3.07±0.54**#	8.68	<0.01	0.150
对照组	2.45±0.54	2.79±0.68	3.61±0.71**#	8.48	<0.01	0.419
实验组	34.24±3.32△△▲▲	54.76±4.31**△△▲▲	68.12±3.47**##△△▲▲	209.83	<0.01	13.880
F	890.73	1 414.96	3 269.30	—	—	—
P	<0.01	<0.01	<0.01	—	—	—
$MS_{组内}$	3.794	6.376	4.279	—	—	—

q检验:与第4周比较*P<0.05,**P<0.01;与第8周比较##P<0.01;与空白组比较△△P<0.01;与对照组比较▲▲P<0.01

切相关。因此,一个理想的IVDD模型的建立,对IVDD的发病机制、预防以及治疗有着重要意义。近年来国内外报道的IVDD模型的种类及方法繁多,目前主要分为体外和体内两种IVDD模型。椎间盘体外模型可以排除干扰因素,并可进行人为干预,进而能针对单因素进行研究,但是该模型不能完全模仿体内局部因子的影响和生理机械作用,因此,该模型的研究结论还有待进一步考证。椎间盘体内模型应能很好地模拟出IVDD的发生发展过程,具有可重复性。ANDERSON等[9]将纤维结合素注射入兔椎间盘组织中,成功构建出生理性退变模型。胡宝山等[10]将120 kDa的纤维状糖蛋白注射入兔腰椎间盘内,构建出IVDD模型。本实验采用家兔作为动物模型,TNF-α为诱导剂,右侧腹膜外入路穿

刺注射诱导剂,成功构建出家兔腰 IVDD 模型。

3.2　TNF-α 的作用　TNF-α 是由巨噬细胞分泌的一种小分子蛋白质,其基因定位于 6 号染色体,长约 2.76 kb,由 4 个外显子和 3 个内含子组成。TNF-α 有 157 个氨基酸残基,相对分子质量为 17 000,生物学活性状态是三聚体。TNF-α 是一种在炎症和自身免疫性疾病中具有广泛生物学活性的细胞因子,是肿瘤坏死因子超家族成员,是强有力的炎性细胞因子,具有广泛的生物学活性,在机体的细胞功能调节、免疫和炎症反应等过程中起重要作用。研究[11]表明 TNF-α 可以上调 MMP 活性和基因表达,其中 MMP-2、MMP-3 与蛋白多糖降解有关,而蛋白多聚糖是椎间盘基质内主要成分。TNF-α 还对中性粒细胞和单核细胞有趋化作用,并使之活化和脱颗粒,释放炎症介质。谭清实[12]认为 TNF-α 可以发展炎性疼觉过敏,引起盘源性疼痛和神经根刺激症状。HAYASHI 等[13]在用 TNF-α 缺失小鼠研究盘源性腰痛发病机制时发现,TNF-α 能够诱导神经轴突长入退变的椎间盘。由此可见 TNF-α 在盘源性腰痛中发挥着重要的作用。

随着 IVDD 的发展,将会伴有不同程度的细胞凋亡发生。WEI 等[14]已证明 TNF-α 可以显著诱导髓核细胞的凋亡,被认为与 IVDD 有着密切关联。在介导细胞调亡的过程中 Caspase 家族起着关键的作用,其中 Caspase-3 为关键的执行分子,它在细胞间及细胞内调亡信号转导的过程中发挥着重要作用。史红伟[15]通过细胞因子 TNF-α 作用体外培养大鼠髓核细胞,利用突光定量 PCR 检测 Caspase-3 基因表达,发现实验组 Caspase-3 基因表达量较对照组明显增高,并且与 TNF-α 作用浓度和时间明显相关;同时流式细胞术检测髓核细胞调亡率也支持上述结果;由此得出结论,TNF-α 能够诱导大鼠髓核细胞调亡并且有剂量相关性,并且明显诱导促进调亡相关的基因表达增高,在 IVDD 的发生发展中发挥着重要作用。尚琦松等[16]用 ELISA 法对 34 例椎间盘突出症病人椎间盘组织中 TNF-α 进行检测,研究认为 TNF-α 在 IVDD 中发挥关键作用,并在临床对椎间盘突出的治疗和转归预后有重要意义。综上所述,TNF-α 与椎间盘髓核细胞的退变紧密相关。

3.3　TUNEL 的原理和意义　细胞凋亡时 DNA 会发生降解,凋亡的细胞内发生一系列的信号传递反应,既有新的 RNA 转录和蛋白质合成,同时亦发生染色质 DNA 被核酸内切酶降解,产生若干大小不一的寡聚核苷酸片段。因此可利用末端脱氧核糖核苷酸转移酶(TdT)把辣根过氧化物酶偶联抗荧光素抗体标记的 dUTP 连接到 DNA 链的断端,先在荧光显微镜下观察,然后再用辣根过氧化物酶显色系统来观察凋亡细胞。本实验利用 TUNEL 检查各个时间点实验组、对照组和空白组的髓核细胞凋亡率,发现实验组髓核细胞凋亡率与对照组以及空白组比较差异均有统计学意义,且实验组细胞凋亡率随建模时间逐渐升高;对照组和空白组相同各时间点细胞凋亡率差异无统计学意义,说明 TNF-α 能诱导髓核细胞的凋亡,其在 IVDD 中发挥着重要的作用,而微量注射器的穿刺作用对细胞凋亡无明显影响。

本实验成功建立了 TNF-α 作用下的 IVDD 动物模型。TNF-α 介导的椎间盘术后椎间隙高度丢失,同时 TNF-α 可诱导椎间盘髓核细胞退变及凋亡。微量注射器的穿刺作用对髓核细胞的退变及凋亡无明显影响。

[参 考 文 献]

[1] BECKER A,HELD H,REDAELLI M,*et al*. Low back pain in primary care:costs of care and prediction of future health care utilization[J]. Spine (Phila Pa 1976),2010,35(18):1714.

[2] DAGENAIS S,CARO J,HALDEMAN S. A systematic review of low back pain cost of illness studies in the United States and internationally[J]. Spine J,2008,8(1):8.

[3] ASCHE CV,KIRKNESS CS,MCADAM-MARX C,*et al*. The societal costs of low back pain:data published between 2001 and 2007 [J]. J Pain Palliat Care Pharmacother,2007,21(4):25.

[4] SMITH LJ,CHIARO JA,NERURKAR NL,*et al*. Nucleus pulposus cells synthesize a functional extracellular matrix and respond to inflammatory cytokine challenge following long-term agarose culture [J]. Eur Cell Mater,2011(22):291.

[5] STUDER RK,VO N,SOWA G,*et al*. Human nucleus pulposus cells react to IL-6:independent actions and amplification of response to IL-1 and TNF-α[J]. Spine (Phila Pa 1976),2011,36 (8):593.

[6] LEE S,MOON CS,SUL D,*et al*. Comparison of growth factor and cytokine expression in patients with degenerated disc disease and herniated nucleus pulposus[J]. Clin Biochem,2009,42(15):1504.

[7] MURAB S,CHAMEETTACHAL S,BHATTACHARJEE M,*et al*. Matrix-embedded cytokines to simulate osteoarthritis-like cartilage microenvironments[J]. Tissue Eng Part A,2013,19(5/6):1733.

[8] MILLWARD-SADLER SJ,COSTELLO PW,FREEMONT AJ,*et al*. Regulation of catabolic gene expression in normal and degenerate human intervertebral disc cells:implications for the pathogenesis of intervertebral disc degeneration[J]. Arthritis Res Ther,2009,11(3):R65.

[9] ANDERSON DG,LI X,BALIAN G. A fibronectin fragment alters the metabolism by rabbit interverbral disc cells *in vitro*[J]. Spine,2005,30(11):1242.

(下转第 1338 页)

(9859):2095.
[11] HAYAKAWA M, KATABAMI K, WADA T, *et al*. Imbalance between macrophage migration inhibitory factor and cortisol induces multiple organ dysfunction in patients with blunt trauma[J]. Inflammat, 2011, 34(3):193.
[12] KARMANIOLOU II, THEODORAKI KA, ORFANOS NF, *et al*. Resuscitation after hemorrhagic shock: the effect on the liver--a review of experimental data[J]. J Anesthesia, 2013, 27(3):447.
[13] KUMAR L, SEETHARAMAN M, RAJMOHAN N, *et al*. Metabolic profile in right lobe living donor hepatectomy: Comparison of lactated Ringer's solution and normal saline versus ac-etate based balanced salt solution a pilot study[J]. Indian J Anaesthesia, 2016, 60(10):719.
[14] KUSZA K, MIELNICZUK M, KROKOWICZ L, *et al*. Ringer's lactate solution enhances the inflammatory response during fluid resuscitation of experimentally induced haemorrhagic shock in rats [J]. Archives Med Sci, 2018, 14(3):655.
[15] 鄢涛,谭鸿,姜伟,等. 乌司他丁对失血性休克大鼠肝脏缺血再灌注损伤保护作用的研究[J]. 中国现代普通外科进展, 2010, 13(1):9.
[16] SHARMA V, JORDAN JJ, CIRIBILLI Y, *et al*. Quantitative analysis of NF-κB transactivation specificity using a yeast-Based functional assay[J]. PloS One, 2015, 10(7):e0130170.
[17] SASAKI CY, BARBERI TJ, GHOSH P, *et al*. Phosphorylation of RelA/p65 on S536 defines an IkB-aindependent NF-κB pathway [J]. J Biol Chem, 2001, 280(41):34538.
[18] CHEN LF, WILLIAMS SA, MU Y, *et al*. NF-kappaB RelA phosphorylation regulates RelA acetylation[J]. Mol Cell Biol, 2005, 25(18):7966.
[19] BHATT D. Regulation of the NF-κB-mediated transcription of inflammatory genes[J]. Frontiers in immunology, 2014, 5:71.
[20] WU X, XU W, FENG X, *et al*. TNF-α mediated inflammatory macrophage polarization contributes to the pathogenesis of steroid-induced osteonecrosis in mice[J]. Int J Immunopathol Pharmacol, 2015, 28(3):351.
[21] LIU FC, YU HP, HWANG TL. Protective effect of tropisetron on rodent hepatic injury after trauma-hemorrhagic shock through P38 MAPK-dependent hemeoxygenase-1 expression[J]. PloS One, 2012, 7(12):e53203.
[22] SCHTZE S, WIEGMANN K, MACHLEIDT T. TNF-induced activation of NF-kappa B[J]. Immunobiology, 1995, 193(2/4):193.
[23] HE L, WANG B, YAO Y, *et al*. Protective effects of the SEPS1 gene on lipopolysaccharide-induced sepsis[J]. Mol Med Rep, 2014, 9(5):1869.
[24] LING L, WEN QK, ZHANG SH, *et al*. Continuous blood purification ameliorates multiple organ failure through inhibiting the activation of the P38 MAPK signaling pathway in a rat model[J]. Kidney Blood Pressure Research, 2018, 43(3):938.
[25] ZHANG YF, ZOU XL, WU J, *et al*. Rosiglitazone, a peroxisome proliferator-activated receptor (PPAR)-γ agonist, attenuates inflammation via NF-κB inhibition in lipopolysacch aride-induced peritonitis[J]. Inflammation, 2015, 38(6):2105.
[26] BELINGA VF, WU GJ, YAN FL. Splenectomy following MCAO inhibits the TLR4-NF-κB signaling pathway and protects the brain from neurodegeneration in rats[J]. J Neuroimmunol, 2016, 293:105.

(本文编辑 刘畅)

(上接第 1333 页)

[10] 胡宝山,丁悦,李春海,等. 新型兔腰椎间盘退变模型的建立[J]. 中国临床解剖学杂志, 2006, 24(5):546.
[11] HIYAMA A, MOCHIDA J, OMI H, *et al*. Cross talk between Smad transcription factors and TNF-α in intervertebral disc degeneration [J]. Biochem Biophys Res Commun, 2008, 369 (2):679.
[12] 谭清实. 椎间盘源性腰痛发病机制的研究[D]. 天津:天津医科大学, 2010.
[13] HAYASHI S, TAIRA A, INOUE G, *et al*. TNF-α in nucleus pulposus induces sensory nerve growth: a study of the mechanism of discogenic low back pain using TNF-α-deficient mice[J]. Spine (Phila Pa 1976), 2008, 33(14):1542.
[14] WEI A, BRISBY H, CHUNG SA, *et al*. Bone morphogenetic protein-7 protects human intervertebral disc cells *in vitro* from apoptosis[J]. Spine J, 2008, 8(3):466.
[15] 史红伟. 肿瘤坏死因子(TNF-α)诱导大鼠髓核细胞凋亡过程中 EMP-1、caspase-3 基因表达及意义[D]. 太原:山西医科大学, 2012.
[16] 尚琦松,史晨辉,王宗亮. 退变椎间盘组织中 TNF-α 及 IL-18 的表达及意义[J]. 农垦医学, 2008, 30(4):263.

(本文编辑 刘璐)