蚌埠医学院学报
Journal of Bengbu Medical College

肾窦孤立性占位1例

李君君， 韦炜

引用本文:
李君君, 韦炜. 肾窦孤立性占位1例[J]. 蚌埠医学院学报, 2020, 45(4): 560–561.

在线阅读 View online: https://doi.org/10.13898/j.cnki.issn.1000–2200.2020.04.037

您可能感兴趣的其他文章

Articles you may be interested in

盆腔孤立性纤维瘤1例并文献复习

Pelvic solitary fibrous tumor in 1 case and literature review

蚌埠医学院学报. 2015(4): 490–493 https://doi.org/10.13898/j.cnki.issn.1000–2200.2015.04.025

肝脏孤立性纤维性肿瘤1例并文献复习

蚌埠医学院学报. 2016, 41(11): 1492–1495 https://doi.org/10.13898/j.cnki.issn.1000–2200.2016.11.029

64排螺旋CT对肾血管平滑肌脂肪瘤的诊断价值

蚌埠医学院学报. 2017, 42(1): 102–103 https://doi.org/10.13898/j.cnki.issn.1000–2200.2017.01.032

孤立肾输尿管结石急性梗阻伴感染的诊治策略

Treatment of the acute obstruction of ureteral calculus complicated with infection in patient with solitary kidney

蚌埠医学院学报. 2016, 41(6): 757–759 https://doi.org/10.13898/j.cnki.issn.1000–2200.2016.06.016

嗜酸细胞乳头状肾细胞癌3例报道并文献复习

Oncocytic papillary renal cell carcinoma:a report of 3 cases and review of the literature

蚌埠医学院学报. 2016, 41(4): 458–461 https://doi.org/10.13898/j.cnki.issn.1000–2200.2016.04.010

2017,33(5):335.
[15] HEIDARY N, NAIK H, BURGIN S. Chemotherapeutic agents and the skin: an update[J]. J Am Acad Dermatol, UNITED STATES: The Oncology Nusing Society, 2008, 58(4):545.
[16] MARTHAP. Chemotherapy and Biotherapy Guidelines and Recommendations for Practice [M]. UNITED STATES: The Oncology Nusing Society, 2013:187.
[17] RIETSCHEL RL. Clues to an accurate diagnosis of contact dermatitis[J]. Dermatol Ther, 2004, 17(3):224.
[18] ALE IS, MAIBACHTHA. Diagnostic approach in allergic and irritant contact dermatitis[J]. Expert Rev Clin Immunol, 2010, 6(2):291.
[19] REITSCHELRL. Clues to an accurate diagnosis of contactdermatitis[J]. Dermatologic Therapy, 2004, 17(3):224.
[20] 梅桔,刑香芹. 急性白血病人经外周静脉中心静脉置管相关性感染的危险因素[J]. 蚌埠医学院学报, 2019, 44(3):393.

(本文编辑 刘璐)

[文章编号] 1000-2200(2020)04-0560-02 ·读片窗·

肾窦孤立性占位1例

李君君,韦 炜

[关键词] 肾肿瘤;孤立性纤维瘤;磁共振成像
[中图法分类号] R 737.11;R 445 [文献标志码] B DOI:10.13898/j.cnki.issn.1000-2200.2020.04.037

病人,女,54岁。体检发现右肾占位10余天,高血压病史多年,平素未口服降压药物,血压控制不详。血常规、肝肾功能、尿常规(-),电解质(-)。高血压5项:血管紧张素Ⅰ1.05 nmol/L(参考值:1.60~3.26 nmol/L),肾素活性9 750 pg·mL^{-1}·hr^{-1}(参考值:930~6 560 pg·mL^{-1}·hr^{-1}),血管紧张素Ⅱ、血醛固酮、血醛固酮/肾素活性(-)。

影像学表现:MRI扫描,平扫肿块T1WI呈等信号(见图1A),T2WI抑制序列呈不均匀稍低信号(见图1B),DWI序列呈等信号(见图1C),ADC值1.1×10^{-3} mm^2/s;动态增强序列肿块明显强化、延迟强化(见图1D~1F)。CT扫描,平扫示右肾窦见类圆形等密度肿块(见图2A),边界尚清,密度均匀,增强扫描肿块明显强化,随时间延长强化程度增加、趋向均匀(见图2B~2D);平扫、增强三期CT值36、73、148、110 Hu。

手术所见:右肾静脉后方肾窦部见一突起,超声刀仔细分离见一灰黄色肿瘤,约4 cm×3 cm,包膜完整。病理结果:(右肾)孤立性纤维瘤(SFT),低度恶性潜能。大体:灰黄色肿块,4.5 cm×3.5 cm×3 cm,外附部分包膜,切面灰白、灰黄,质韧。镜检:瘤细胞丰富,梭形、短梭形,核分裂象<1~2个/HPF,呈束状、漩涡状排列,部分区呈血管外皮瘤样,局部玻璃样变性,未见明显出血坏死。免疫标记:Vim+,STAT-6+,CD99+,CD34+,bcl-2-,β-catenin+,S-100-,SMA-,Ki-67+约5%。

讨论 SFT好发于组织浆膜层,多见于脏层胸膜,其次位于腹腔、腹膜后、四肢、心包等[1],发生于肾脏的非常少见。有关肾脏SFT影像表现的报道多为个案,缺乏系统报道、易误诊[2-3]。临床症状不典型,大部分为体检发现,部分病例表现为肾区疼痛,侵犯肾盂者会有血尿症状。

病理诊断是确诊肾脏SFT的金标准,诊断要点:(1)大体标本,肿瘤切面呈黄/灰白色,质稍硬,境界清楚,出血坏死少见,可见漩涡和编织结构。(2)镜下表现,瘤细胞呈梭形、短梭形,核分裂像少见。(3)免疫组化,肾脏SFT特征性标志是CD34及CD99阳性表达,其中CD34阳性表达必不可少[4]。

肾脏SFT影像学特征:(1)形态,多数呈类圆形软组织肿块,较大者可呈分叶状,边界清晰,可形成假包膜。(2)位置,典型者起自肾实质,向肾盂内生长。(3)密度及信号,密度均匀,囊变、坏死少见,T2WI低信号为特征性表现。(4)强化特点,早期强化程度不一,呈"地图样"持续性不均匀强化,延迟强化趋向均匀;且动脉期肿瘤内见杂乱血管。

鉴别诊断:(1)肾素瘤,为少见的肾脏良性肿瘤。高血压、高肾素、继发性醛固酮增高、低血钾(三高一低)是其特征性的临床表现。平扫呈均匀等密度或稍低密度,增强均匀轻度强化,强化程度明

[收稿日期] 2020-03-24 [修回日期] 2020-04-09
[作者单位] 中国科学技术大学附属第一医院,安徽省立医院 影像科,安徽 合肥 233001
[作者简介] 李君君(1990-),女,医师.

显低于 SFT,且临床表现有一定特征性。(2)肾脏血管母细胞瘤,是较罕见的血供丰富的良性肿瘤。典型表现与肝脏海绵状血管瘤类似,即皮质期肿块边缘结节样明显强化,髓质期及排泄期向中心充填。肿块皮质期强化程度与主动脉相仿,高于 SFT 的强化程度。(3)嗜酸细胞腺瘤,是肾脏的良性上皮性肿瘤,多位于肾皮层,一般无出血、坏死,无钙化。中央星状瘢痕和轮辐状强化是其特征性表现。(4)肾脏炎性肌纤维母细胞瘤,常有腰疼、血尿等症状,多见于肾实质,其次肾盂,病灶一般形态不规则,边缘见小片状渗出及“晕环”,有“似炎非炎,似瘤非瘤”的表现。(5)肾透明细胞癌,密度不均,多伴有囊变坏死,增强检查呈“快进快出”型,可伴有静脉癌栓及淋巴结转移。(6)嫌色细胞癌,可表现为中度 - 明显的均匀持续强化,与肾 SFT 强化方式相似,但嫌色细胞癌 T2WI 呈略低信号,且信号欠均匀,而肾 SFT 在 T2WI 呈明显低信号,且信号均匀。

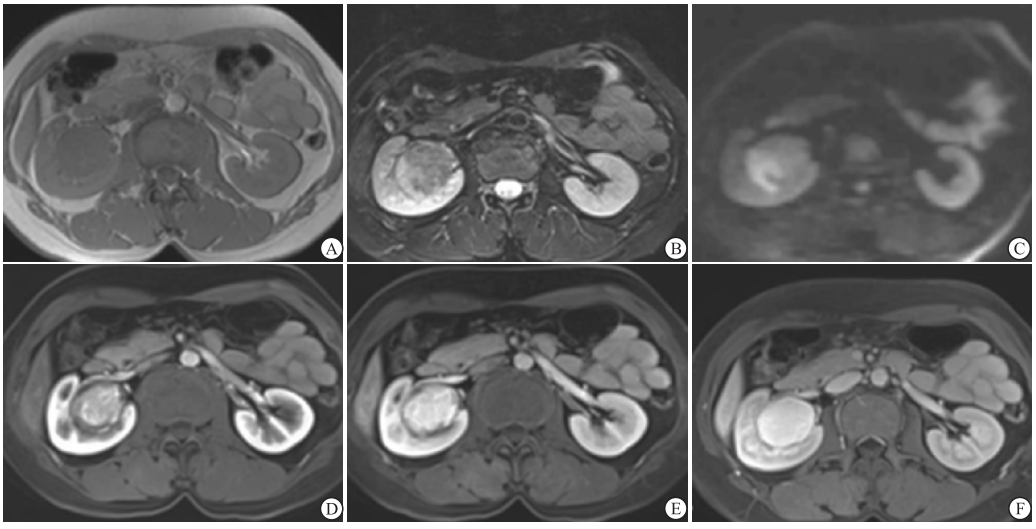

图1 MRI扫描图片

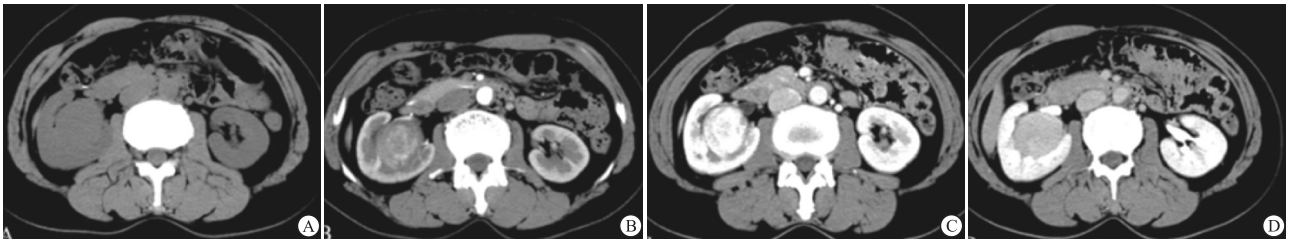

图2 CT扫描图片

总之,当肾脏肿块突向肾窦内生长,边界清晰,密度均匀,T2WI 呈明显低信号,增强扫描血供丰富、明显强化,延迟强化趋向均匀,应考虑到 SFT 的可能。

[参 考 文 献]

[1] DONG B,ZHANG J,WANG G,*et al*. Renal solitary fibrous tumor: a rare pathological entity[J]. Can Urol Assoc J,2014,8(9/10):E657.

[2] 李唐,王绍武,边杰,等. 肾孤立性纤维瘤 1 例[J]. 中国临床医学影像杂志,2018,29(4):301.

[3] CHEUNG F,TALANKI VR,LIU J,*et al*. Metachronous malignant solitary fibrous tumor of kindey:case report and review of literature[J]. Urol Case Rep,2015,4:45.

[4] KHATER N,KHAULI R,SHAHAIT M,*et al*. Solitary fibrous tumors of the kidneys: presentation,evaluation,and treatment[J]. Urol Int,2013,91(4):373.

(本文编辑 周洋)