



富血小板纤维蛋白联合Bio-Oss骨粉修复颌骨囊肿术后骨缺损的疗效

宁晔, 唐丽宇, 龚飞飞, 庄劭玉, 夏华宽

引用本文:

宁晔,唐丽宇,龚飞飞,庄劭玉,夏华宽. 富血小板纤维蛋白联合Bio-Oss骨粉修复颌骨囊肿术后骨缺损的疗效[J]. 蚌埠医学院学报, 2024, 49(2): 187-191.

在线阅读 View online: <https://doi.org/10.13898/j.cnki.issn.1000-2200.2024.02.010>

您可能感兴趣的其他文章

Articles you may be interested in

根尖保留联合引导骨组织再生在颌骨囊肿术中的应用研究

Application study of apical preservation combined with guided bone regeneration in jaw cyst surgery

蚌埠医学院学报. 2019, 44(9): 1182-1185 <https://doi.org/10.13898/j.cnki.issn.1000-2200.2019.09.011>

富血小板纤维蛋白在伴有骨缺损的牙即刻种植中的临床应用

Clinical application value of platelet-rich fibrin in immediate dental implant with bone defect

蚌埠医学院学报. 2021, 46(12): 1684-1687 <https://doi.org/10.13898/j.cnki.issn.1000-2200.2021.12.010>

改良式牙槽嵴裂植骨术后的植骨效果评价

Evaluation of bone graft effect after modified alveolar bone grafting

蚌埠医学院学报. 2020, 45(6): 742-744,747 <https://doi.org/10.13898/j.cnki.issn.1000-2200.2020.06.011>

Ilizarov骨短缩-延长术治疗胫骨大段骨缺损合并软组织缺损的临床疗效

Effect of Ilizarov bone shortening-lengthening in the treatment of the tibia complicated with soft tissue defect

蚌埠医学院学报. 2017, 42(10): 1383-1385 <https://doi.org/10.13898/j.cnki.issn.1000-2200.2017.10.028>

锁定钢板经跗骨窦入路治疗跟骨骨折疗效分析

The curative effect analysis of locking plate via tarsal sinus approach in the treatment of calcaneal fractures

蚌埠医学院学报. 2021, 46(9): 1204-1207 <https://doi.org/10.13898/j.cnki.issn.1000-2200.2021.09.013>

富血小板纤维蛋白联合 Bio-Oss 骨粉 修复颌骨囊肿术后骨缺损的疗效

宁 晔,唐丽宇,龚飞飞,庄劭玉,夏华宽

(安徽省马鞍山市人民医院 口腔科,243000)

[摘要] **目的:**观察使用富血小板纤维蛋白(platelet-rich fibrin, PRF)联合 Bio-Oss 骨粉修复颌骨囊肿术后骨缺损的临床疗效。**方法:**选取颌骨囊肿术后存在一定大小范围的骨缺损病人共 36 例作为研究对象,随机分为 2 组,各 18 例。对照组病人单纯使用 Bio-Oss 充填修复骨缺损;观察组病人使用 PRF 联合 Bio-Oss 充填颌骨囊肿造成的骨缺损空腔。所有病人术后分别于 3、6、12 个月进行定期随访观察,通过 CBCT 影像学检查测量骨密度值评估临床疗效。**结果:**观察组颌骨囊肿术后伤口愈合良好,对照组有 1 例术后 7 d 创口出现轻度糜烂红肿,未见充填材料排异反应。影像学检查显示观察组较对照组病人颌骨缺损空腔内的充填材料随着时间推移与新生骨及周围骨组织生长良好,能够达到临床满意的骨组织修复效果。观察组术后 3、6、12 个月骨缺损区骨密度均高于对照组,差异均有统计学意义($P < 0.05 \sim P < 0.01$)。**结论:**PRF 联合 Bio-Oss 骨粉可有效提高颌骨囊肿术后骨缺损的成骨疗效。

[关键词] 颌骨囊肿;富血小板纤维蛋白;Bio-Oss 骨粉;骨缺损

[中图分类号] R 782 **[文献标志码]** A **DOI:**10.13898/j.cnki.issn.1000-2200.2024.02.010

Effects of platelet-rich fibrin combined with Bio-Oss bone substitute in the repair of postoperative bone defect of jaw cyst

NING Ye, TANG Liyu, GONG Feifei, ZHUANG Shaoyu, XIA Huakuan

(Department of Stomatology, The People's Hospital of Maanshan, Maanshan Anhui 243000, China)

[Abstract] **Objective:** To observe the clinical efficacy of platelet-rich fibrin (PRF) combined with Bio-Oss bone substitute in the repair of postoperative bone defect of jaw cyst. **Methods:** A total of 36 patients with bone defects in a certain range after maxillary cyst surgery were randomly divided into the control group and observation group (18 cases in each group). The control group was treated with Bio-Oss filling to repair bone defects, and the observation group was treated with PRF combined with Bio-Oss filling to repair the cavity of bone defect caused by jaw cyst. All patients were regularly followed up for 3, 6 and 12 months after surgery, and the CBCT imaging was used to measure bone mineral density to evaluate the clinical efficacy. **Results:** The wounds of jawbone cyst in the observation group healed well after surgery, 1 case with mild erosion and redness in the control group was identified after 7 days of surgery, and no rejection reaction of filling material was observed. The results of imaging examination showed that compared with the control group, the filling materials in the cavity of jaw defect in the observation group grew well with the new bone and surrounding bone tissue over time, and the bone tissue repair effect could achieve clinical satisfactory. The bone mineral density in observation group was higher than that in control group at 3, 6 and 12 months after surgery ($P < 0.05$ to $P < 0.01$). **Conclusions:** The PRF combined with Bio-Oss bone substitute can effectively promote the osteogenic effect of bone defect after maxillary cyst surgery.

[Key words] jaw cyst; platelet-rich fibrin; Bio-Oss bone substitute; bone defect

颌骨囊肿是临床上比较常见的造成颌骨缺损的疾病,手术摘除颌骨囊肿后所遗留的骨性空腔往往使得创口延期愈合或出现继发性感染^[1]。颌骨缺损修复多采用囊腔植骨术和生物材料置入术,但是植骨术的骨来源大多为自体骨,需要开辟第二术区,

给病人造成额外痛苦,生物材料置入也会存在一定的排异反应和感染风险^[2]。近年来,我科使用富血小板纤维蛋白(platelet-rich fibrin, PRF)联合 Bio-Oss 骨粉修复颌骨囊肿术后骨缺损取得了良好的临床疗效,现作报道。

[收稿日期] 2021-08-25 [修回日期] 2022-03-08

[基金项目] 安徽省马鞍山市科技计划项目(YL-2019-02)

[作者简介] 宁 晔(1989-),男,硕士研究生,主治医师。

[通信作者] 唐丽宇,主任医师. E-mail: tly1965@126.com

1 资料与方法

1.1 病例选取

选取2019年11月至2020年8月于马鞍山市人民医院口腔科收住的颌骨囊肿术后存在一定范围的骨缺损病人共36例,随机分为2组,每组18例。其中观察组男11例,女7例,平均年龄35.24岁;对照组男13例,女5例,平均年龄37.13岁。所有病人的治疗过程符合《赫尔辛基宣言》的要求,并得到了马鞍山市人民医院伦理委员会的批准。术前均告知病人对所接受的治疗、预后及可能出现的并发症情况,病人知情同意并签字为据。纳入标准:(1)年龄 ≥ 18 周岁,无不良烟酒嗜好,口腔卫生较好,依从性强;(2)颌骨囊肿大小 $3.0\text{ cm} \times 2.0\text{ cm} \times 1.0\text{ cm} \sim 5.0\text{ cm} \times 4.0\text{ cm} \times 3.0\text{ cm}$,囊肿摘除后呈箱状骨缺损。排除标准:(1)患有糖尿病、骨质疏松等影响骨愈合的全身系统性疾病;(2)颌骨囊肿摘除后呈节段性缺损严重,必须进行自体骨移植,钛板坚强内固定;(3)因自身血液质量不佳,无法制备出足量的PRF。

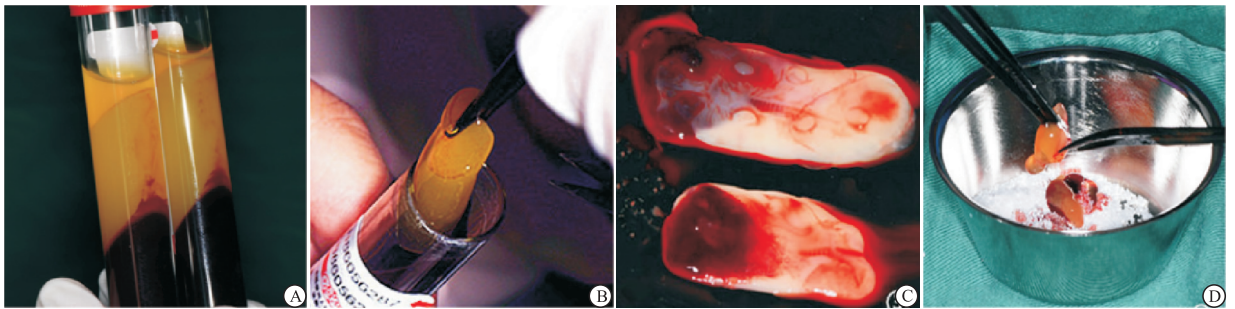


图1 PRF的制备

图1 PRF的制备

1.3.3 手术方法 常规消毒铺巾,局麻下术区采用角形或梯形切口,切开、翻瓣、去骨,充分暴露囊腔并完整摘除囊肿后,酌情拔除囊肿涉及无法保留的病灶牙。仔细搔刮根尖周围及囊腔骨壁,修整骨创缘后用2%碘酊烧灼骨腔,0.9%氯化钠溶液彻底冲洗。观察组病人将一部分PRF膜剪碎成颗粒状与Bio-Oss骨粉混合搅拌均匀后填入囊肿术后骨缺损空腔内,取PRF膜及海奥生物胶原膜各一份,双层覆盖于骨缺损创面;对照组单纯填入Bio-Oss骨粉,覆盖生物胶原膜。2组病人均对位严密缝合组织瓣,关闭创口。

1.4 观察评估

所有病人术后分别于3、6、12个月进行定期随访观察。临床大体观察术区软组织愈合情况,拍摄

1.2 材料及器械

Bio-Oss骨粉(Geistlich Biomaterials,瑞士);海奥生物胶原修复膜(烟台正海生物技术有限公司,中国);Trausim血液离心机及特定配套的采血管、搅拌器及压膜成形器等(江苏创英医疗器械有限公司,中国)。

1.3 手术过程

1.3.1 术前准备 拍摄CBCT测量评估颌骨囊肿大小范围,满足纳入标准的病人予以手术知情告知。术前30 min静脉滴注“头孢唑辛钠”1.5 g,行预防性抗感染治疗。

1.3.2 PRF的制备 根据术前囊肿大小范围,评估使用不抗凝真空负压采血管的数目并采集病人适量肘部静脉血后迅速放入Trausim血液离心机中,以3 000 r/min的速度离心14 min。离心后可见采血管中血液由上至下分为3层:血清层、PRF层及红细胞层。打开采血管将血清层倒去,用镊子轻轻夹取黄色胶冻状的PRF置管外,将PRF放入压膜成形器中压制PRF膜备用(见图1)。

CBCT影像学观察骨缺损修复情况,通过测量骨缺损区骨密度值,判断2组病人的骨修复情况(见图2~3)。

1.5 统计学方法

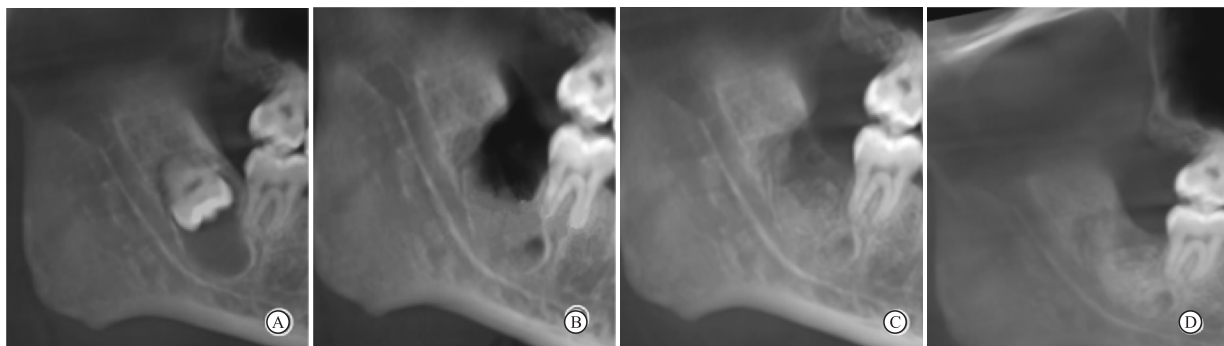采用独立样本 t 检验。

2 结果

术后2组病人随访观察3~12个月。其中观察组病人术后7 d创口均达到I期愈合,CBCT影像学观察病人骨缺损空腔内的充填材料随着时间推移与新生骨及周围骨组织生长良好,可见植骨区与周围正常骨组织的界限和密度逐渐接近,颌骨囊肿术后骨缺损大小范围较术前明显缩小。对照组存在1例病人术后7 d创口轻度糜烂红肿,但未见充填材料

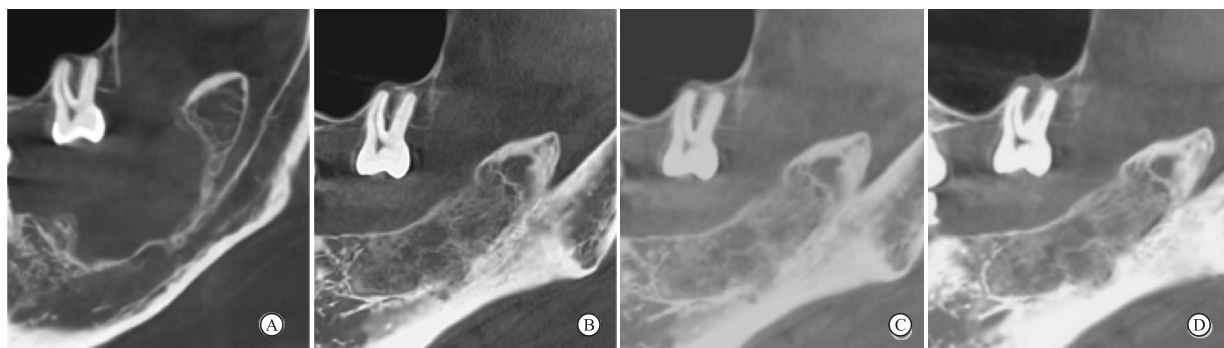
排异溢露,经积极抗感染治疗 5 d 后好转,CBCT 影像学观察相比较,术前 2 组病人骨缺损区骨密度值均较低,差异无统计学意义($P > 0.05$);观察组术后

3、6、12 个月骨缺损区骨密度均高于对照组,差异均有统计学意义($P < 0.05 \sim P < 0.01$)(见表 1)。



A:术前;B:术后3个月;C:术后6个月;D:术后12个月。

图2 观察组CBCT影像学观察



A:术前;B:术后3个月;C:术后6个月;D:术后12个月。

图3 对照组CBCT影像学观察

表 1 2 组病人骨缺损区骨密度平均值比较($\bar{x} \pm s$;Hu)

分组	术前	术后 3 个月	术后 6 个月	术后 12 个月
观察组	115.74 ± 22.74	503.46 ± 40.13	587.82 ± 31.83	702.36 ± 30.23
对照组	110.94 ± 20.19	405.24 ± 29.72	461.03 ± 28.87	547.36 ± 35.87
<i>t</i>	0.67	8.34	11.63	14.02
<i>P</i>	>0.05	<0.05	<0.05	<0.01

3 讨论

牙源性颌骨囊肿非常多见于青壮年颌骨的任何牙位。无论是好发于前牙区的根尖周囊肿,还是好发于后牙区的含牙囊肿或始基囊肿,手术摘除囊肿并拔除病灶牙后所遗留一定大小范围的骨缺损往往难以自行愈合,导致牙槽嵴宽度和高度得不到有效恢复,从而造成颌骨骨量不足影响后期义齿的修复^[3]。目前,临床上多采用自体骨移植或人工骨充填的方法来修复颌骨囊肿术后造成一定大小范围的中、大型骨缺损^[4]。尤其是近年来,随着种植义齿修复技术的成熟和推广,越来越多的颌骨囊肿术后病人需求种植义齿修复来提高自身的生活质量。

为了促使病人能较快地修复颌骨缺损满足后期种植义齿修复,同时又能避免病人开辟第二术区的痛苦,本研究针对颌骨囊肿术后病人均采用国内外一致好评的 Bio-Oss 人工骨粉作为修复材料。大量研究已表明 Bio-Oss 骨粉晶体结构与人体骨的无机成分相似,材料颗粒具有多孔隙,溶解度高,表面性能大,无细胞毒性,生物相容性好的特性^[5]。Bio-Oss 修复骨缺损的机制在于骨粉颗粒多孔隙结构为成骨细胞提供附着支架,并在其表面沉积,随着骨形成中钙、磷离子缓慢释放,骨粉颗粒逐渐吸收,新骨逐渐钙化形成。虽然 Bio-Oss 在骨缺损处作为组织工程的支架优势明显,但是该材料只具备骨传导作用,缺乏较强的骨诱导和抗感染能力^[6],故制备出一种成骨性能优良的 Bio-Oss 复合支架材料就显得尤为重要。

研究^[7]发现,在颌骨缺损修复中使用自体血小板浓缩物能够提高骨诱导能力,防止创口感染发生从而加快成骨效果形成。PRF 制备工艺简单,血液提取后不需要额外添加凝血酶和抗凝剂就可以避免发生交叉感染和排异反应的风险^[8-9]。另外 PRF

还富含大量生长因子、外周血干细胞及免疫细胞,在炎症调节和抗感染方面都发挥了较好的效果^[10]。本研究将 PRF 和 Bio-Oss 制作成复合材料就是要发挥各自优势,促进范围较大骨缺损的成骨效果。本研究观察组病人术后 3 个月时已有新骨形成,术后 6 个月时骨缺损区新生骨面积明显扩大,到术后 12 个月新生骨组织密度进一步增强,与周围正常骨组织界限趋于模糊,有骨小梁生成。这也再次表明 Bio-Oss 所具有的三维多孔结构,有利于成骨细胞蔓延生长和毛细血管彼此连通,可以促进成骨细胞黏附和代谢^[11]。同时,PRF 中富含的血小板被激活后释放出转移性生长因子、表皮生长因子和血管内皮细胞生长因子等多种生长因子,一方面对成骨细胞的分化和增殖起着促进作用,另一方面抑制破骨细胞生成功能。这些生长因子之间具有协同效应并与骨形成蛋白相互作用,共同维持着组织环境的平衡,对骨缺损的成骨再生也起着十分重要的作用^[12]。我们在临床观察发现,观察组病人的骨密度值明显比对照组高,经统计学数据分析也证实了观察组使用 PRF 联合 Bio-Oss 具有良好的促进骨修复效果。可见,随着 Bio-Oss 表面成骨细胞的聚集和 PRF 中大量生长因子浓度的提高,促进了成骨细胞增殖、矿化,从而形成有效的骨整合。本研究在 Bio-Oss 中加入 PRF 后,使得 Bio-Oss 材料既具有骨传导性,又具有骨诱导潜能,能够明显提高成骨效果。

另外,在颌骨缺损空腔内仅仅充填复合人工骨材料是难以达到满意的成骨效果,良好的屏障膜覆盖,无张力严密缝合也至关重要。本研究使用的口腔修复膜为一种牛皮处理制备的异种脱细胞真皮基质,可诱导成骨细胞贴附,参与生物降解过程,可阻挡牙龈上皮细胞进入骨缺损空腔内,维持成骨细胞生长的三维空间结构,创造出良好的骨再生环境^[13]。研究中还充分利用 PRF 膜中的纤维蛋白属于血管化天然诱导物,有利于营养成分及氧气输入至骨髓干细胞周围,促进分化为成骨细胞的特性^[14]。本研究中骨缺损空腔类型为箱状,四周均有骨壁且唯一的开放创面覆盖屏障膜,能够有效防止咀嚼运动时骨充填材料向四周外溢。我们将 PRF 凝胶压制成膜,发现 PRF 膜具有良好的抗剪切性和拉伸强度。为促进骨再生,防止创面感染,所有病人都使用 PRF 膜覆盖于人工骨材料表面。BORIE 等^[15]研究就发现在骨增量术中使用 PRF 膜能够促进口腔软硬组织愈合,减少术后肿痛和感染。本研究对照组病人中有 1 例出现术区创面轻度红肿糜烂,经病情回溯发现为病人术后进食硬物致创面部

分缝线疏松滑脱,再加上口腔卫生保持不佳所致,若创面覆盖 PRF 膜一定程度上就会减少创面感染的概率。

综上所述,PRF 联合 Bio-Oss 对颌骨囊肿术后骨缺损的修复具有一定的成骨效果,值得在临床上推广及应用。但在临床观察中,我们对如何选取合适的 PRF 与 Bio-Oss 的混合比例尚无统一标准,不同年龄段病人的自体血液和颌骨质量也有所差别,这些因素都会影响颌骨缺损修复的作用和疗效。因此 PRF 联合 Bio-Oss 修复颌骨囊肿术后骨缺损的稳定性还有待于长时间、大样本观察研究。

[参 考 文 献]

- [1] ZHANG ZY. Oral and maxillofacial surgery[M]. 7th ed. Beijing: People's Medical Publishing House, 2012:177.
- [2] ZHOU J, DU RH. Assessment on the treatments for cyst of the jaws[J]. J Oral Maxillofac Surg, 2012, 22(4): 229.
- [3] CHIAPASCO M, ROSSI A, MOTTA JJ, et al. Spontaneous bone regeneration after enucleation of large mandibular cysts: a radiographic computed analysis of 27 consecutive cases [J]. J Oral Maxillofac Surg, 2000, 58(9): 942.
- [4] AKRAM M, FAROOQ FM, SHAHZAD ML, et al. A comparison of treating unicameral bone cyst using steroids and percutaneous autologous bone marrow aspiration injection [J]. J Pak Med Assoc, 2015, 65(11 Suppl 3): S156.
- [5] 王国世, 李韶伟, 蔡露. 牙种植采用引导骨再生术 Bio-oss 吸收的定量分析[J]. 上海口腔医学, 2012, 21(3): 317.
- [6] SIVOLELLA S, BRESSAN E, SALATA LA, et al. Deproteinized bovine bone mineral particles and osseointegration of implants without primary bone contact: an experimental study in dogs[J]. Clin Oral Implants Res, 2014, 25(3): 296.
- [7] AMIT A. Evolution current status and advances in application of platelet concentrate in periodontics and implantology? [J]. World J Clin Cases, 2017(5): 159.
- [8] DOHAN DM, CHOUKROUN J, DISS A, et al. Platelet-rich fibrin (PRF): a second-generation platelet concentrate. Part III: leucocyte activation: a new feature for platelet concentrates [J]. Oral Surg Oral Med Oral Pathol Oral Radiol Endod, 2006, 101(3): e51.
- [9] 方冬冬, 后军, 杨全全, 等. 富血小板纤维蛋白复合骨诱导在颌骨缺损中的应用疗效[J]. 安徽医学, 2016, 37(7): 868.
- [10] 周延民, 付丽. 富血小板纤维蛋白在口腔软硬组织再生中的作用——回顾与展望[J]. 口腔医学, 2018, 38(11): 961.
- [11] SHAH R, THOMAS R, MEHTA DS. An update on the protocols and biologic actions of platelet rich fibrin in dentistry [J]. Eur J Prosthodont Restor Dent, 2017, 25(2): 64.
- [12] AZITA T, HOSSEIN B, FERREYDOUN P, et al. The effect of autologous leukocyte platelet rich fibrin on the rate of orthodontic tooth movement: a prospective randomized clinical trial [J]. World J Clin Cases, 2017(5): 159.
- [13] DEYHIMI P, RAZAVI SM, SHAHNASERI S, et al. Rare and extensive malignant melanoma of the oral cavity: report of two cases [J]. J Dent (Shiraz), 2017, 18(3): 227.

宫腔镜冷刀技术在有生育要求 子宫黏膜下肌瘤病人中的应用价值

张文莉¹, 周秀芬²

(1. 蚌埠医科大学 研究生院, 安徽 蚌埠 233030; 2. 安徽医科大学附属六安医院 妇科, 安徽 六安 237005)

[摘要] **目的:** 探究宫腔镜冷刀技术在有生育要求子宫黏膜下肌瘤病人中的应用价值。 **方法:** 选择 90 例子宫黏膜下肌瘤病人作为研究对象, 其中通过宫腔镜冷刀技术进行治疗的病人 45 例作为观察组, 通过宫腔镜电切术进行治疗的病人 45 例作为对照组; 对比 2 组病人术中出血量、手术时间、并发症情况、术前及术后第 1 天炎症指标(白细胞介素-6、C 反应蛋白)、术后 3 个月宫腔粘连情况及子宫内膜厚度、术后 12 个月妊娠情况等差异。 **结果:** 与对照组比较, 观察组手术时间短、并发症发生率低、术后炎症指标低、术后子宫内膜修复状况良好且妊娠率高, 差异均有统计学意义($P < 0.05 \sim P < 0.01$)。 **结论:** 宫腔镜冷刀系统在有生育要求子宫黏膜下肌瘤病人的治疗中, 具有手术时间短、并发症少、宫腔粘连发生率低、对子宫内膜损伤小和术后妊娠率高等优势, 是一种值得普及的微创术式。

[关键词] 子宫黏膜下肌瘤; 宫腔镜冷刀; 炎症反应; 妊娠结局

[中图分类号] R 737.33 **[文献标志码]** A **DOI:** 10.13898/j.cnki.issn.1000-2200.2024.02.011

Application value of hysteroscopic cold knife technique in patients with submucous myoma of uterus and fertility requirements

ZHANG Wenli¹, ZHOU Xiufen²

(1. School of Graduate, Bengbu Medical University, Bengbu Anhui 233030; 2. Department of Gynecology, Lu'an Hospital Affiliated to Anhui Medical University, Lu'an Anhui 237005, China)

[Abstract] **Objective:** To explore the application value of hysteroscopic cold knife technique in patients with uterine submucosal myoma of uterus and fertility requirements. **Methods:** A total of 90 patients with submucosal myoma of the uterus were selected as the study subjects, with 45 patients treated with hysteroscopic cold knife technique as the observation group and 45 patients treated with hysteroscopic electrocautery as the control group. The differences in intraoperative bleeding volume, surgical time, complications, inflammatory indicators (interleukin-6, C reactive protein) before and on the first day after surgery, intrauterine adhesions and endometrial thickness at 3 months after surgery, and pregnancy at 12 months after surgery between the two groups of patients were compared. **Results:** Compared with the control group, the observation group had shorter surgical time, lower incidence of complications, lower postoperative inflammatory indicators, good endometrial repair status and higher pregnancy rate ($P < 0.05$ to $P < 0.01$). **Conclusions:** The hysteroscopic cold knife technique has the advantages of short surgical time, fewer complications, low incidence of uterine adhesions, minimal damage to the endometrium and high postoperative pregnancy rate in the treatment of submucosal myoma of uterus in patients with fertility requirements, which is a minimally invasive surgery worthy of popularization.

[Key words] submucous myoma of uterus; hysteroscopic cold knife; inflammatory response; pregnancy outcome

子宫肌瘤是由于子宫平滑肌细胞异常增生导致 的发生率较高的一种良性肿瘤, 也称为子宫纤维瘤、

[收稿日期] 2022-05-29 [修回日期] 2023-04-28

[基金项目] 安徽医科大学科研基金项目(2019xkj217)

[作者简介] 张文莉(1996-), 女, 硕士, 医师。

[通信作者] 周秀芬, 硕士研究生导师, 主任医师。E-mail: 709880364@qq.com

[14] RAY H, MARCELINO J, BRAGA R, et al. Long-term follow up of revascularization using platelet-rich fibrin[J]. Dental Traumatol, 2016, 32(1): 80.

in dentistry: a literature review[J]. Int J Clin Exp Med, 2015, 8(5): 7922.

(本文编辑 刘璐)

[15] BORIE E, OLIVI D, ORSI IA, et al. Platelet-rich fibrin application